Aus dem pharmakologischen Institut (Vorstand: Geheimer Hofrat Professor Dr. med. et phil. J. Brandl) und der chirurgischen Klinik (Vorstand Professor Dr. med. vet. J. Mayr) der tierärztlichen Fakultät der Universität München.

Pharmakologische und klinische Untersuchungen über die therapeutische Verwertung des Schieferöles.

Inaugural-Dissertation

zur

Erlangung der veterinär-medizinischen Doktorwürde

der

tierärztlichen Fakultät

der

Kgl. Ludwigs-Maximilians-Universität München

vorgelegt von

Josef Karmann

approb. Tierarzt aus München

Veterinär der Res.

München 1918.

Druck von J. Gotteswinter, Theatinerstraße 18.

Aus dem pharmakologischen Institut (Vorstand: Geheimer Hofrat Professor Dr. med. et phil. J. Brandl) und der chirurgischen Klinik (Vorstand Professor Dr. med. vet. J. Mayr) der tierärztlichen Fakultät der Universität München

Pharmakologische und klinische Untersuchungen über die therapeutische Verwertung des Schieferöles.

Inaugural-Dissertation

zur

Erlangung der veterinär-medizinischen Doktorwürde

der

tierärztlichen Fakultät

der

Kgl. Ludwigs-Maximilians-Universität München

vorgelegt von

Josef Karmann

approb. Tierarzt aus München

Veterinär der Res.

R. UNIV. BLIOTHEEK LEIDEN

München 1918.

Druck von J. Gotteswinter, Theatinerstraße 18.

Gedruckt mit Genehmigung
der tierärztlichen Fakultät der Universität München.
Referenten: o. ö. Professor Dr. Brandl,
o. ö. Professor Dr. Mayr.

Inhalts-Übersicht.

Seite

A. Einleitung 6
B. Chemischer Teil 6
C Klinischer Teil 7
I. Allgemeines über die Anwendung 7
II. Besondere Anwendung in der Wundtherapie 9
§ 1. Operationswunden 9
§ 2. Frische, infizierte Wunden 16
§ 3. Alte, nicht vorbehandelte Wunden 20
§ 4. Alte, vorbehandelte Wunden 24
III. Besondere Anwendung in der Ekzemtherapie 28
IV. Besondere Anwendung bei Gutendrücken, Abszessen und Lahmheiten 34
D. Zusammenfassung 38

Die lange Dauer des Krieges hat sich auf allen Gebieten des wirtschaftlichen Lebens empfindlich geltend gemacht. Die Verhältnisse haben uns gezwungen nach Ersatzmitteln Umschau zu halten, welche den nicht mehr vorhandenen Rohmaterialien gleichwertig sind und die aus einheimischen Quellen hergestellt werden können, zumal auch die Einfuhr aus dem neutralen Ausland immer mehr erschwert wurde und Unsummen Geldes kostete.

Die Häufung der durch den Krieg aufgetretenen Krankheiten hatte natürlich einen vermehrten Verbrauch von Arzneimitteln zur Folge.

Besonders bei einer häufig vorkommenden Erkrankung unter den Pferden, bei der Räude, machte sich der Mangel an geeigneten Medikamenten deutlich fühlbar. Es lag sowohl im Interesse der Heeresverwaltung, als auch der Zivilbehörden, eine erfolgreiche und durchgreifende Bekämpfung dieser gefährlichen Seuche zu erzielen. Zu den hiebei in Frage kommenden Ersatzmitteln gehörte auch das Schieferöl, ein einheimisches Produkt, das aus bituminösem Schiefer in der Nähe von Garmisch gewonnen wird. Eine Heilung der Räude mit diesem Präparat ist jedoch nicht möglich gewesen. Bei der Anwendung dieses Öles aber sind Nebenwirkungen beobachtet worden, die ein weiteres Interesse dafür wachriefen. Es zeigte sich nämlich, daß nässende Ekzeme, auch Herpes tonsurans und hauptsächlich kleinere Wunden rasch und ohne jegliche Störung glatt verheilten. Dieser Umstand hat dazu Veranlassung gegeben, daß das Präparat speziell in der Wund- und Ekzemtherapie erprobt worden ist. Bis jetzt lagen nur wenige Mitteilungen aus dem Felde vor und die erzielten Resultate lauten sehr günstig.

Herr Veterinär Hilz[1]) wandte dasselbe in einem Pferdelazarett an der Westfront bei allen möglichen Verletzungen und Schußwunden an und ist damit sehr zufrieden.

Herr Geheimer Hofrat Professor Dr. Brandl, Vorstand des pharmakologischen Institutes der tierärztlichen Fakultät der Universität München, machte mich auf das

[1]) Hilz: „Über einige orientierende Versuche zur Wundbehandlung mit Schieferöl." (Separatabdruck aus der Münch.Tierärztl. Wochenschrift, 68. Jahrg., 1917, Nr. 24.)

Schieferöl aufmerksam und beauftragte mich, dasselbe näher zu untersuchen, besonders seine therapeutische Wirkung eingehend zu studieren. Herr Professor Dr. Mayr, Vorstand der chirurgischen Klinik genannter Universität, stellte mir in liebenswürdiger Weise eine Anzahl von Patienten zur Verfügung. Auch durch meine Tätigkeit im Heeresdienste und in der Praxis hatte ich genügend Gelegenheit, das Mittel in vielen Fällen praktisch und eingehend zu erproben.

A. Einleitung.

Das Schieferöl wird von der Firma Greineder in Pasing bei München aus bituminösem Schiefer, dem sogen. Stinkstein, hergestellt. Letzterer kommt aus einem Steinbruch in der Nähe von Garmisch, an der Bahnlinie Garmisch—Obergrainau, etwa 300 Meter über dem Bahngleise.

Der Gedanke der Verwendung eines solchen Schieferöles in der Therapie ist schon uralt. Tatsächlich liegen auch mannigfache Berichte [2) 3)] vor, in denen erwähnt wird, daß ein aus bituminösem Schiefer gewonnenes Öl besonders in Tirol seit vielen hundert Jahren schon als volkstümliches Heilmittel sowohl für Menschen als auch für Tiere gebraucht wird. Das allbekannte und weit verbreitete Schutzmittel gegen Fliegen, Bremsen usw., das sogenannte Bremsenöl, enthält es ebenfalls als Hauptbestandteil.

Bisher wurden in der Therapie nur die Produkte des bituminösen Schiefers mit höheren Siedepunkten verwendet oder durch Verbindungen mit anderen chemischen Stoffen in bestimmte Arzneimittel umgewandelt. Selbstverständlich verteuerten diese Methoden die Herstellung und das so erhaltene Produkt um ein Beträchtliches.

Das bei diesen Versuchen verwendete Schieferöl stellt das bei der Destillation des bituminösen Schiefers gewonnene Rohprodukt dar.

B. Chemischer Teil.

Das Schieferöl bildet eine ölige, braun gefärbte, undurchsichtige Flüssigkeit und hat einen, dem Merkaptan ähnlichen, charakteristischen Geruch. Es enthält festge-

[2]) Fränkel: „Die Arzneimittelsynthese.“ 3. Auflage. Berlin 1912.

[3]) Hellmut Scheibler: „Über die chemischen Bestandteile der schwefelreichen, bituminösen Teeröle.“ (Berichte der Deutschen chemischen Gesellschaft, 48. Jahrg., Bd. II.)

bundenen Schwefel neben freiem Schwefelwasserstoff. Der therapeutische Erfolg wird auf den festgebundenen Schwefel bezogen. In Fraktionen aber, welche ca. 10—14 Tage lang standen, konnte kein freier Schwefelwasserstoff mehr nachgewiesen werden. Es ist in Wasser vollständig unlöslich, auch nicht in Emulsion zu halten. Die Löslichkeit in Spiritus ist unvollkommen; nach kurzer Zeit setzt sich schon ein Niederschlag ab Die Reaktion ist neutral. Das spezifische Gewicht beträgt bei 15 ° Celsius 0,9916. Ein einheitlicher Siedepunkt ist nicht vorhanden.

Eine fraktionierte Destillation des Schieferöles lieferte nachstehendes Ergebnis:

Nr.	Menge	Temperatur	Farbe des Destillats	Prozent
1.	150	0°—140°	fast farblos	9,2
2.	„	140°—160°	ebenfalls farblos	3,4
3.	„	160°—180°	noch farblos	4,4
4.	„	180°—200°	gelblich	5.0
5.	„	200°—220°	gelbbraun	5,0
6.	„	220°—240°	hellbraun	4,2
7.	„	240°—260°	dunkelbraun	3,4
8.	„	260°—280°	rotbraun	5.6
9.	„	280°—300°	dunkelrotbraun	6,1
10.	„	300°—340°	schwarzbraun, fluoreszierend	10,3

Das hiezu verwendete Schieferöl zeigte immer noch einen geringen Gehalt an Wasser, was sich durch das Stoßen der Flüssigkeit kundgab. Bei der Destillation tritt infolge teilweiser Zersetzung der Geruch nach Schwefelwasserstoff auf. Der Destillationsrückstand beträgt 38 %. Er bildet nach dem Erkalten eine zähflüssige, schwarze, pechartige Masse. Der bei der Fraktionierung sich ergebende Verlust von etwa 5 % muß durch die sich nicht kondensierenden, gasförmigen Stoffe erklärt werden. Die einzelnen Fraktionen dunkeln bei längerem Stehen sehr nach.

C. Klinischer Teil.

I. Allgemeines über die Anwendung.

Das Schieferöl wird sowohl für sich, als auch in Verbindung mit Laneps als 10 bezw. 20 %ige Salbe verwendet.

Die Anwendung geschieht entweder durch Betupfen mit einem in Schieferöl getränkten Wattebausch oder es

wird mit einem Pinsel auf die betreffende Wunde aufgestrichen. Beim Gebrauch von Schieferöl allein wird die Verletzung immer offen behandelt, d. h. ohne Anlegen eines Verbandes. Das Schieferöl ist auch mit einer Pravazschen Spritze in Wundkanäle, bei größeren Zusammenhangstrennungen der Haut, bei tiefsitzenden Eiterherden und Taschen eingespritzt worden.

Eine andere Gebrauchsform ist die Schieferölsalbe. Es sind Versuche mit 10- bezw. 20 %iger Salbe gemacht worden. Die dazu benötigten Salben wurden von mir persönlich im pharmakologischen Institut der tierärztlichen Fakultät München nach folgender Formel hergestellt:

Rp.!	Schieferöl	10,0	bezw.	Rp.!	Schieferöl	20,0
	Laneps	90,0			Laneps	80,0.

Die Benützung der Schieferölsalbe wird größtenteils unter einem Verbande ausgeführt, d. h. das Gemisch wird auf ein auf Watte gelegtes Stück Verbandmull aufgestrichen und dieses auf die Wunde gebracht. Der Verband bleibt verschieden lange liegen, die Mindestdauer waren 2 Tage, die Höchstdauer 14 Tage.

In einigen Fällen wird die Salbe meistens am Schlusse der Behandlung in dünner Schicht auf die erkrankte Stelle aufgestrichen und kein Verband verwendet.

Eine andere Anwendungsart ist die kombinierte. Hier wird zuerst ein Verband mit Schieferölsalbe angelegt und später die Verletzung mit Schieferöl allein offen weiterbehandelt.

Die Verwendung des Schieferöles für sich bezw. im Zusammenhang mit Laneps ergibt sich aus den Umständen, je nach Lage, Art und Beschaffenheit der Beschädigung. Ein Verband ist nach Möglichkeit eben da angezeigt, wo eine leichte Verunreinigung der Wunde möglich ist, andererseits das Schieferöl allein, wo es gilt, größere Gewebsflächen und schwer zu erlangende Muskelzwischenräume gut mit dem Arzneimittel zu imprägnieren.

Eine besondere Anwendung der Schieferölsalbe ist diejenige bei der Massage. Dieselbe besteht darin, daß die zu behandelnden Körperteile mit beiden Handflächen und mit wenig Salbe tüchtig und lang eingerieben werden. Die Dauer beträgt durchschnittlich 10—25 Minuten.

Die Behandlung der Patienten fand meistens nur einmal im Tage statt; bei einem kleinen Teil der Versuche geschah dieselbe öfters.

II. Besondere Anwendung in der Wundtherapie.

In den folgenden Abschnitten werden nun die gemachten Versuche in Protokollform aufgeführt und zwar ist dabei nachstehende Einteilung zu Grunde liegend:

§ 1. Operationswunden.
§ 2. Frische (infizierte) Wunden.
§ 3. Alte, nicht vorbehandelte Wunden.
§ 4. Alte, vorbehandelte Wunden.

§ 1. Operationswunden.

Protokoll 1.

Goldfuchs, Hengst, 4 Jahre alt, aus der chirurgischen Klinik der tierärztlichen Fakultät München. — Kastration am 12. Oktober 1917.

Die Kastration erfolgte auf die gewöhnliche Weise durch Abkluppen. Nach Beendigung derselben wurde die Operationswunde mit ca. 20 ccm Schieferöl gut durchfeuchtet und dann die Wunde mittelst Metallklammern geschlossen.

Bei der Besichtigung am 23. Oktober, also nach 11 Tagen, kann folgendes festgestellt werden: Am Bauche entlang, an der Nabelgegend, besteht ein kollaterales Stauungsödem von ansehnlicher Stärke. Die Vorhaut ist ebenfalls stark geschwollen; desgleichen der Hodensack. Letzterer ist zum Teil an seiner vorderen Fläche mit nekrotischem Bindegewebe bedeckt. Nach Entfernung der Klammern fließt aus beiden Wundlücken ziemlich viel flüssiger Eiter (etwa ¼ Liter), vermischt mit abgestorbenen Gewebsteilchen. In der rechten Operationswunde befindet sich weniger Sekret. Die Wundflächen zeigen verzögerte Granulation, haben verschwommene, gelblich-rötliche Farbe. Eine Verklebung der Samenstränge mit der Umgebung ist nicht nachweisbar.

Die weitere Behandlung besteht in Bepinseln mit Lugolscher Lösung und im Auftragen von Kresolsalbe.

Protokoll 2.

Spitzhengst, dunkelbraun, 3 Jahre alt, aus der chirurgischen Klinik der tierärztlichen Fakultät München. — Kastration am 18. Oktober 1917.

Nach der Operation wurde in die linke Wunde ca. 20 ccm Schieferöl eingeschüttet und dann mit Metallklammern vernäht.

Auch hier konnte bei der Nachschau am 26. Oktober, nach 8 Tagen, eine mittelmäßige Schwellung, aber sehr wenig Sekret festgestellt werden; auch hatte die Operationswunde nur spärliche Granulation.

Die Weiterbehandlung erfolgte wie in Protokoll 1.

Protokoll 3.

Kater, grau-weiß, zirka 8 Monate alt. Aus der Praxis. — Kastration am 20. Oktober 1917.

Die Operation geschah unter Chloroformnarkose und durch Torsion des Samenstranges mit den Gefäßen. Beide Wunden wurden mit ca. 10 ccm Schieferöl gut durchtränkt.

Bei der Nachschau nach drei Tagen, am 23. Oktober, besteht lediglich im Bereiche der Wundöffnungen eine hyperämische Schwellung, aber sehr wenig Sekret ist keines vorhanden. Granulation hat noch nicht eingesetzt. Nach weiteren 8 Tagen, am 31. Oktober, ist keine Schwellung mehr nachzuweisen. Die Wunden weisen frische Granulation auf und sind vollständig trocken. Die Wundränder haben sich bedeutend einander genähert.

Erwähnt sei, daß beim jeweiligen Vorführen des Tieres die Wunden mit wenig Schieferöl bepinselt wurden. Seit dem 31. Oktober wird die Behandlung fortgelassen und der Heilungsprozeß sich selbst überlassen. Am 10. November, also nach ungefähr drei Wochen, wurde das Tier als geheilt entlassen.

Protokoll 4.

Brauner Wallach, 7 Jahre alt, der Ersatz-Abteilung eines Feld-Art.-Regts. — Nageltritt hinten rechts.

Das Pferd ging am 28. September 1917 zu mit der Anamnese, daß es sich hinten rechts einen Nagel eingetreten habe. Die Untersuchung ergab folgenden Befund: Der Patient geht sehr stark lahm. Der Nagel, ein gewöhnlicher Drahtstift von ca. 10 cm Länge, ist an der Strahlspitze in das Horn eingedrungen und zwar in schräger Richtung nach aufwärts und rückwärts gegen das Strahlbein zu. Der Stichkanal kann bis zur Beugesehne verfolgt werden. Beim Freilegen desselben kommt oberflächlicher Eiter in geringer Menge zum Vorschein.

Behandlung: Der Stichkanal wird von abgestoßenen Gewebsteilen gereinigt, mit Sublimatlösung desinfiziert und ein feuchter Verband angelegt. Ferner täglich heiße Bäder und täglich Verbandwechsel.

Die Körpertemperatur beträgt im Durchschnitt 37,9—38,4°; Puls und Atmung sind durchwegs normal.

Nach sechs Tagen, am 3. Oktober, zeigt das Tier erhöhte Schmerzen. Es tritt stärkere Eiterung auf und größere Gewebsnekrose. Der Stichkanal wird neuerdings erweitert. Die Behandlung bleibt gleich.

Am 13. Oktober, nach Ablauf von weiteren 10 Tagen, steigern sich die Schmerzen abermals, auch findet eine leichte Temperatursteigerung auf 38,9° statt. Schwellung besteht keine; jedoch vermehrte Sekretion.

In der Annahme, daß doch wahrscheinlich das Ende des Stichkanales noch nicht erreicht worden ist, wird zur Radikaloperation geschritten. Dabei kann festgestellt werden, daß der Nagel durch die Beugesehne gedrungen war und das Strahlbein an seiner Gleitfläche in einer Tiefe von ca. 2 3 mm angebohrt hatte. Um nun bis an das Strahlbein zu gelangen, mußte die Sehne gefenstert werden. Nach gründlicher Reinigung von abgestorbenen Gewebsteilen und eiterigem Sekret wird ein Verband mit Jodoformäther angelegt.

Nach 6 Tagen, am 19. Oktober, wird der Verband gewechselt. Der Befund lautet: Die Wunde zeigt leichte Granulation und der Kanal beginnt sich allmählich von den Rändern her zu verkleinern. Eiteriges Sekret ist noch zu sehen, wenn auch in geringer Menge.

Da die Körpertemperatur des Pferdes nach weiteren 4 Tagen wieder ansteigt, wird am 23. Oktober der Verband erneuert. Dabei kann beobachtet werden, daß das Sekret reichlicher geworden ist und wieder abgestorbene Gewebsstückchen enthält. Die Granulation der Wunde erscheint verzögert. Schwellung besteht keine.

Wiederholter Verbandwechsel nach 3 Tagen am 26. Oktober. An diesem Tage kann geringe Heilung in der Umgebung des Stichkanales festgestellt werden. Der Stichkanal selbst ist unverändert geblieben, nur das daraus sich entleerende Sekret ist zurückgegangen. Es enthält Eiterflocken und abgestoßenes Bindegewebe. Von diesem Tage an werden die Wunde und der Stichkanal mit Schieferöl behandelt und zwar werden ca. 20 ccm Schieferöl in den Fistelgang eingespritzt und die Umgebung damit betupft. Darauf wird ein Druckverband angebracht.

Der Verband wird am 29. Oktober abgenommen. Innerhalb dieser 3 Tage fiel die Körpertemperatur wieder auf die Norm, auf 38,0 °. Das Tier belastet sogar teilweise den Fuß. Nach Entfernung des Verbandes sieht man auf demselben gelblich-rötliches Exsudat in geringer Menge liegen. Granulation ist mäßig. Der Wundkanal ist seichter geworden. Auf der Wunde ist die Gewebsstruktur nicht mehr zu erkennen. Am Eingang zum Kanal befindet sich noch abgestorbenes Bindegewebe. Eiter ist nicht mehr wahrzunehmen.

Einspritzen von ca. 10 ccm Schieferöl und leichtes Betupfen der umliegenden Wundfläche.

In den nächsten 7 Tagen bleibt die Temperatur normal. Auch die Getränke- und Futteraufnahme ist dauernd gut. Der Patient belastet den Fuß mehrmals untertags und liegt ab und zu. Nach Entfernung des Verbandes am 5. November liegt auf demselben ziemlich viel eiteriges, zähflüssiges Sekret von gelber bis rotbrauner Farbe. Die Wunde ist ebenfalls mit einem dünnen Belag von diesem Sekret bedeckt, das sich leicht wegspülen läßt. Die Wundfläche weist bereits stärkere Granulation auf. Der Stichkanal hat wieder an Tiefe abgenommen. Die Behandlung erfolgt durch Einspritzen von 5 ccm Schieferöl und Anlegen eines Druckverbandes.

In den folgenden 8 Tagen trocknet die Wunde allmählich aus, die Bindegewebsneubildung geht rascher vor sich und von der inneren seitlichen Strahlfurche beginnt bereits leichte Verhornung. Der Stichkanal ist vollkommen ausgranuliert, nachdem etwa alle 3—4 Tage der Verband gewechselt worden ist. Auf die Verhornung hat allerdings das Schieferöl nicht vorteilhaft gewirkt. Die bereits begonnene Hornzellenbildung an der inneren seitlichen Strahlfurche ist durch das Schieferöl fast ganz erweicht worden und hängt nun in kleinen Fransen weg. Um eine gute Verhornung zu erzielen, wird die Behandlung mit dem Versuchsmittel ausgesetzt und mit 10 %iger Jodtinktur weiterbehandelt. Daraufhin tritt gesunde Hornbildung ein. Der Patient kann ohne merkliches Lahmen und ohne besondere Schmerzäußerung kurze Zeit geführt werden.

In den folgenden Wochen verhornt die Wunde vollständig und Ende Dezember, nach einer Dauer von ca. 3 Monaten, kann das Pferd als geheilt gelten, wird aber noch einige Zeit geschont.

Protokoll 5.

Bernhardiner, männlich, 4 Jahre alt, aus der chirurgischen Klinik der tierärztlichen Fakultät München. — Amputation der Afterklauen beiderseits. Operiert am 3. Dezember 1917.

Um die Wirkung des Schieferöles gegenüber anderen Wundheilmitteln vergleichen zu können, wird in diesem Falle die rechte Operationswunde mit 10 %iger Schieferölsalbe, die linke mit Jodoform behandelt.

Schieferölwunde:

Nach der Operation wird auf die Wunde ein Verband mit 10 %iger Schieferölsalbe aufgelegt. Dieser wird 4 Tage lang nicht gewechselt. Der Befund bei der Nachschau am 7. Dezember ist folgender: Der Verband ist feucht; Sekret und Salbe sind durch den Verband gesickert; die Wundränder sind nicht verklebt, sie liegen lose neben einander und sind nicht mit der Unterlage verwachsen; der Wundgrund hat rot-violette Farbe. Es wird wieder ein 10 %iger Schieferölsalbenverband angewandt.

Beim Verbandwechsel am 10. Dezember, also nach weiteren 3 Tagen, erscheinen die Wundränder fester anliegend, es besteht aber keine Verwachsung derselben. Der Verband ist feucht und leicht abnehmbar. Die Bindegewebsneubildung erscheint zurückgehalten, denn die Farbe der Wunde ist schmutzig-rosa-rot bis gelblich-rot und das Aussehen verwaschen und fahl.

Jodoformwunde:

Die Operationswunde wird hier mit Jodoform behandelt und darüber ein Verband gelegt. Auch auf dieser Seite bleibt derselbe 4 Tage liegen. Am 7. Dezember wird der Verband abgenommen und dabei wird festgestellt: Die Wunde ist trocken, die Wundränder sind verklebt und auf der Unterlage fest anliegend. Es ist ein leichter, dünner Schorf vorhanden, unter welchem der Wundgrund rosafarben und frisch durchschimmert. Im Verlaufe von weiteren drei Tagen zeigt sich nach Abnahme des Verbandes die Wunde vollkommen trocken und in guter Heilung; sie hat sich nahezu ganz geschlossen.

Am 10. Dezember werden beide Wunden mit heißem Wasser von ca. 50° Celsius gespült, wobei die Schieferölwunde schmerzhaft war; alsdann wird beiderseits ein Verband mit Jodoformgaze angebracht.

Beim Verbandwechsel am 12. Dezember, nach 2 Tagen, sind beide Wunden trocken und von gesunder Farbe.

Am 16. Dezember ist der Patient abgegeben worden.

Protokoll 6.

Nageltritt bei einer Ziege. (Zu Protokoll 6.)

Abbildung 1: Wundbehandlung ohne Schieferöl.

Abbildung 2: Wundbehandlung mit Schieferöl.

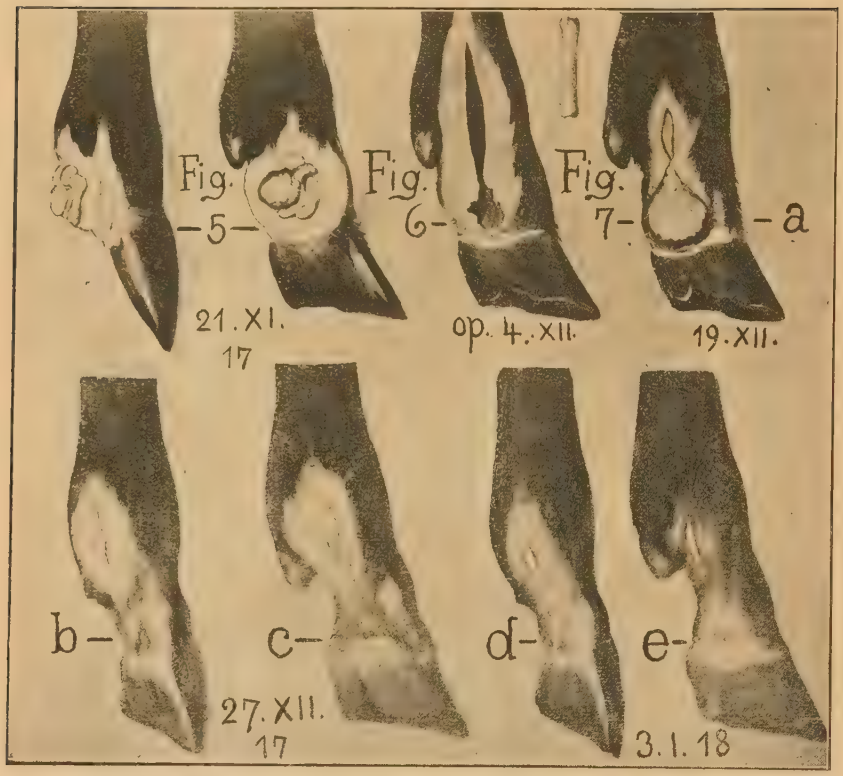

Ziege aus der chirurgischen Klinik der tierärztlichen Fakultät München. — Amputation der inneren Klaue vorne links. Operiert am 30. Oktober 1917.

Die Ziege wurde am 3. Oktober in die Klinik gebracht, weil sie sich an der Bodenfläche der inneren Klaue einen Schuhnagel eingetreten hatte (s. Abbildung 1, Fig. 1). Zuerst wurde nach Entfernung des Fremdkörpers der Stichkanal erweitert und es zeigte sich, daß bereits eine fünfpfennigstückgroße Erkrankung der umliegenden Teile vorlag (Fig. 2). Es bestand Gewebsnekrose und starke Eiterung. Nachdem die eingeleitete Behandlung absolut keinen Erfolg hatte und die Erkrankung sich immer mehr ausdehnte, mußte die vollständige Entfernung der Klaue am 30. Oktober vorgenommen werden (Fig. 3 a u. b). (Fig. 4 zeigt die amputierte Klaue nach dem damaligen Befund mit der Nekrose.) Die Operationswunde wurde dann genäht (Fig. 3 c) und mit den üblichen Wundmitteln behandelt. Trotzdem hörte die Sekretion nicht auf. Die Wunde hatte einen üblen Geruch. Es wurden Sublimat-

wickel angewendet, jedoch ohne Erfolg. Daraufhin wurde die Wunde vollständig offen gelassen ohne jegliche Behandlung; es zeigte sich geringe Besserung.

Seit 14. November wird die Wunde mit Schieferöl allein behandelt und zwar durch täglich dreimaliges Betupfen mit demselben. Der Befund am 16. November, also nach 2 Tagen, ist folgender: Die Wunde ist mit einem Schorf bedeckt, unter welchem Eiter in geringer Menge liegt. Die Wundfläche selbst ist glatt und glänzend und zeigt beginnende Granulation. Es besteht noch ein Fistelkanal rings um die Phalange gegen den Knochen zu in der Tiefe von 3—4 cm. Übler Geruch ist noch in geringem Maße vorhanden. Die Umgebung des Fessels ist geschwollen. In den nächsten 4 Tagen wird zwei- bis dreimal täglich die Wunde mit Schieferöl eingepinselt.

Bei der Besichtigung am 21. November kann folgendes vermerkt werden: Die Eiterung ist gewaltig zurückgegangen. Vom Rande der Wunde her setzt bereits lebhafte Granulation ein. Der Fistelkanal ist noch nachweisbar, hat aber an Tiefe abgenommen. Geringe Schwellung ist ebenfalls noch sichtbar (Abbild. 2, Fig. 5). Auf die Operationswunde wird nun ein 10 %iger Schieferölsalbenverband angelegt. Dieser Verband bleibt 4 Tage liegen. Nach Entfernung desselben erscheint die Wunde trocken und mit einem Schorf bedeckt.

Nach wiederholtem Verbandwechsel am 27. und 30. November und 4. Dezember ist am letzten Tage wieder Eiterung aufgetreten. Die Untersuchung ergibt, daß an der Phalange in etwa 2 cm Tiefe sich wieder ein neuer Eiterherd gebildet hat, der eine nochmalige Operation notwendig machte (Fig. 6). Nach derselben wird die Wunde weiter mit Schieferöl behandelt und dabei offen gelassen. Jetzt erst tritt nach Ablauf von ca. 4 Wochen normale Heilung ein (Fig. 7 a, b, c, d, e).

Ergebnis aus § 1 „Operationswunden".

(Protokoll 1—6.)

Aus den eben angeführten Protokollen ergibt sich, daß das Schieferöl auf Operationswunden im allgemeinen nicht günstig wirkt. Der Heilungsprozeß wird durch das Schieferöl am Anfange insoferne beeinflußt, als dadurch die Granulation verzögert wird. Jedoch konnte hier eine sekretionsbeschränkende Wirkung des Schieferöles nachgewiesen werden. Eine Ausnahme bilden nur die Kastrationswunden, bei welchen zum Teil starke Sekretion nicht vermieden werden konnte. Doch zeigte sich bei dieser Art von Wunden ein großer Vorzug des Schieferöles gegenüber anderen Wundmitteln, nämlich der, daß eine Verklebung der Samenstränge mit der Umgebung nicht stattfindet. Dadurch kann selbstverständlich das sich etwa bildende Sekret leicht und in vollem Umfange abfließen. In einem Falle bei Operationswunden (Protokoll 4) übte das Schieferöl

einen ungünstigen Einfluß auf die Bildung von Hornzellen aus, indem es dieselbe vollständig hemmte, ja sogar neugebildete Hornzellen teilweise zerstörte.

---

§ 2. Frische (infizierte) Wunden.

Die Wirkung des Schieferöles ist in zahlreichen Fällen erprobt worden. Zur Behandlung kommen alle Arten von Wunden, wie Biß-, Hieb-, Stich-, Schnitt- und Quetschwunden. Diese sind sämtliche mehr oder weniger oberflächlich und tief. Der Sitz derselben ist verschieden über den ganzen Körper verteilt. Bemerkt sei, daß die Behandlung mit Schieferöl sofort eingeleitet worden ist. Sämtliche Wunden sind offen gehalten worden, ein Verband in keinem Falle angewandt worden.

Das Schieferöl wurde entweder durch Betupfen, Bepinseln oder Einspritzen auf und in die Wunden gebracht.

Die Desinfektion besteht lediglich im Abwaschen bezw. Abspülen mit lauwarmer physiologischer Kochsalzlösung oder mit gewöhnlichem, warmen Brunnenwasser. Fast alle Versuchstiere wurden nur einmal im Tage behandelt.

Protokoll 7.

Dunkelkastanienbrauner Wallach der Ersatz-Abteilung eines Feld-Art.-Regts. — Schnittwunde am Kopfe unterhalb des linken Ohres. Zugegangen: 13. Oktober 1917. Ursache: Halfter.

Die Wunde ist ca. 2—3 Stunden alt. Der Befund ist folgender: Etwa drei Finger unterhalb des linken Ohres besteht eine Schnittwunde von 3 cm Länge und 1 cm größter Breite. Sie geht bis auf den Knochen, ohne daß die Beinhaut desselben verletzt worden ist. Die Wundränder sind glatt, regelmäßig und fest anliegend. Die Umgebung der Wunde ist geschwollen und die Haare sind verklebt. Aus der Wunde läuft ziemlich viel Sekret von serumähnlicher Beschaffenheit und gelblich-rötlicher Farbe. Die Wunde ist rein, ohne irgendwelche Verunreinigungen. Der Wundgrund ist zum Teil gequetscht und uneben, zum Teil glatt.

Die Behandlung besteht im Abscheren der Haare in der Umgebung der Verletzung, im Abwaschen mit physiologischer Kochsalzlösung und im Auftragen des Schieferöles mit einem Wattebausch.

Bereits am nächsten Tage, nach 24 Stunden, ist ein gewaltiger Rückgang des Wundsekretes festzustellen. Die Wundränder haben sich enger zusammengeschlossen. Gewebsstruktur ist noch deutlich zu erkennen. Schorfbildung ist keine vorhanden.

Die Behandlung bleibt die gleiche wie tags vorher.

Am 16. Oktober hat sich das Tier von neuem, scheinbar durch Reiben an der Wand, die Verletzung aufgescheuert. Auf und in der Wunde liegt feiner Mauerstaub. Die Wunde selbst enthält

Ausschwitzungen von zähflüssigem, gelblich-rotem, teilweise schon verkrustetem Exsudat. Nach Entfernung desselben erscheint der Wundgrund dunkelrot und blutet leicht. Desinfektion und Betupfen mit Schieferöl.

Am anderen Tag, am 17. Oktober, liegt auf der Wunde mehr Sekret. Dasselbe ist eingetrocknet. Die Krusten werden mit warmem Wasser aufgeweicht und entfernt. Der nun sichtbare Wundgrund ist rosa-rot verfärbt. Es ist bereits Granulation in Form von roten, körnigen Streifen wahrzunehmen, so daß die Gewebsstruktur nicht mehr deutlich sichtbar ist. Abermaliges Betupfen mit Schieferöl.

In den folgenden fünf Tagen setzt nun die Neubildung von Bindegewebe stärker ein, so daß die Tiefe der Wunde bedeutend abnimmt und eine Verkleinerung derselben um ein Beträchtliches nachgewiesen werden kann. Die Granulation ist bald beendet, die Wundlücke vollständig ausgefüllt. Die Wunde ist trocken, hat aber noch körnige Struktur. Die Wundränder zeigen bereits einen bläulich-rosa-roten Saum.

Die Behandlung erfolgt alle anderen Tage auf dieselbe Weise wie bereits angegeben.

Am 22. Oktober, also nach einer Krankheitsdauer von zehn Tagen, ist die Wunde glatt, eben und von einem dünnen, glasig-glänzenden Häutchen überzogen.

Nach weiteren zwei Tagen, am 24. Oktober, gilt die Wunde als geheilt und der Patient wird entlassen. Beim abermaligen Nachsehen nach ca. 8 Tagen ist eine Narbe von ungefähr Weizenkorngröße vorhanden, die sich aber in der Folgezeit derartig verkleinert, daß schließlich überhaupt nichts mehr zu sehen ist.

Protokoll 8.

Schweißfuchs, Wallach, 7 Jahre alt, der Ersatz-Abteilung eines Feld-Art.-Regts. — Quetschwunde und Schürfwunden an der inneren Fläche des linken Unterschenkels. Zugang am 29. Oktober 1917. Ursache: Hängenbleiben am Latierbaum.

Die Haut ist hier in ca. 30 cm Länge und 6—8 cm Breite vollkommen abgeschürft. In der Mitte dieses Hautdefektes befindet sich eine Quetschwunde, von ovaler Form, etwa 4 cm lang und 2—3 cm breit und 1 cm tief. Die Wunde blutet stark. Der Wundgrund ist uneben, gequetscht und mit losen Fleischteilchen, teilweise noch anhaftend, bedeckt. Schwellung besteht nur in unmittelbarer Umgebung der Verletzungen. Die Blutung hört nach etwa 10 Minuten von selbst auf.

Die Wunden werden mit physiologischer Kochsalzlösung gereinigt und dann mit Schieferöl reichlich betupft.

Am nächsten Behandlungstage, am 30. Oktober, ist die abgeschürfte Hautpartie im oberen Teil trocken. Nach unten zu ist ein geringgradiger Belag von serumähnlichem Sekret vorhanden. Auf der Quetschwunde liegt eine dünne, gelblich-rote bis rot-braune Krustenschicht. Unter derselben läuft Sekret ab, das teilweise eingetrocknet ist und am Ende harte, mit Haaren verklebte Borken bildet. Die Wunde hat grau-weiße Farbe. Die Schwellung ist gleichgeblieben.

Behandlung wie bisher.

Am 8. November 1917, also nach weiteren 3 Tagen, ist bereits beginnende Granulation der Quetschwunde wahrzunehmen. Sekretausfluß findet keiner mehr statt und die Schorfbildung hat gewaltig nachgelassen.

Betupfen der Wunde mit Schieferöl.

Nach 5 Tagen, am 7. November, kann die Schürfung als geheilt angesehen werden. Die Quetschwunde ist bereits durch neues Bindegewebe eben, hat aber noch feinkörnige Beschaffenheit.

Am 13. November, demnach im Verlaufe von 6 Tagen, ist bei dieser Wunde ebenfalls die Granulation beendet und die Wundfläche ist mit einem dünnen, durchsichtigen Häutchen bedeckt.

Von nun ab keine Behandlung mehr.

In den folgenden Tagen vollzieht sich der Heilungsprozeß unter dem Schorf, welcher auch bald sich abzuschälen beginnt.

Am 20. November, nach einer Gesamtkrankheitsdauer von 22 Tagen, ist das Pferd geheilt.

Protokoll 9.

Rappwallach, 10 Jahre alt, der Ersatz-Abteilung eines Feld-Art.-Regts. — Schürfwunde an der Vorderfläche der Vorderfußwurzel links. Zugang am 21. Oktober 1917. Ursache: Sturz auf die Stallgasse.

Die Schürfwunde wird 2—3 Stunden nach dem Entstehen behandelt. Sie hat ungefähr Fünfmarkstückgröße. In der Mitte derselben ist ein Riß von ca. 4 cm Länge und 2 cm Breite. Die Verletzung geht an der tiefsten Stelle bis auf das Fettpolster. Das Gelenk ist nicht beschädigt. Auf der Wundfläche liegt eine rote, wässerige Flüssigkeit und hängende Gewebsteile. Die Wundränder sind unregelmäßig und gelappt; der Wundgrund zerfetzt, zerquetscht. Es ist geringer Substanzverlust nachzuweisen. Das Vorderknie ist ziemlich stark geschwollen.

Behandlung: Entfernen der Haare im Bereiche der Verletzung, Wegschneiden der losen Hautfetzen, Reinigen mit physiologischer Kochsalzlösung und Bepinseln mit reichlich Schieferöl. Die Schwellung wird täglich zweimal mit 10 %iger Schieferölsalbe massiert.

Am folgenden Tage, am 22. Oktober, ist der Befund: Die Wunde erscheint von den Wundrändern her zusammengezogen, verkleinert. Sekret ist keines sichtbar. Auf der Wunde liegen ca. 1—2 mm dicke Krusten, welche ohne Mühe abgehoben werden können. Darunter sieht man den Wundgrund mit ganz wenig serösem Sekret bedeckt und von gesunder, rosa-roter Farbe. Die Schwellung des Vorderkniees ist bedeutend zurückgegangen. Leichtes Bepinseln der Wunde mit Schieferöl und täglich zweimaliges Massieren der Schwellung mit 10 %iger Schieferölsalbe.

Am 3. Tage der Behandlung, am 23. Oktober, ist die Wunde vollständig trocken. Die auf ihr befindlichen Krusten sind dünn, durchsichtig und von rot-bräunlicher Farbe. Nach Entfernung derselben ist auf dem Wundgrund bereits beginnende Granulation erkennbar. Schwellung des Vorderkniees ist wieder zurückgegangen. Behandlung bleibt die gleiche wie bisher.

Am 24. Oktober mußte der Patient wegen plötzlich eingetretener Herzschwäche notgeschlachtet werden.

Protokoll 10.

Dunkelbrauner Wallach, 12 Jahre alt, der Ersatz-Abteilung eines Feld-Art.-Regts. — Muskelwunde an der linken Bauchseite (Flankengegend) neben der Kniefalte. Zugang am 21. Oktober 1917. Ursache: Hängenbleiben am Latierbaum.

Das Alter der Wunde beträgt ungefähr 6 Stunden. Die Wunde hat eine Länge von ca. 20 cm und eine Breite von ca. 3—5 cm, sowie eine Tiefe von 2 cm. Es ist ein etwa fünfmarkstückgroßer Muskellappen herausgerissen, der fehlt. Die Wunde klafft. Der untere Wundrand ist glatt und zum Teil fest anliegend; der obere dagegen unregelmäßig und zerfetzt. Die Wundränder sind geschwollen. Am oberen Teil der Beschädigung besteht außerdem noch eine Abschürfung der oberflächlichen Hautschicht. In der Wunde, besonders aber im unteren Hautlappen, ist ein wässeriges, durch Blut rotgefärbtes Sekret zu sehen. Schwellung besteht rings um die Wunde, besonders an der Kniefalte. Die Wunde ist stark mit Torfmulle und kleineren Strohteilchen verunreinigt.

Behandlung: Reinigen mit warmem Wasser und Betupfen mit reichlich Schieferöl.

Am nächsten Tage, am 22. Oktober, hat die Schwellung bedeutend zugenommen; jedoch hat sich die Wunde mehr geschlossen und klafft nicht mehr so. Aus dem inneren Wundwinkel fließt eine gelbliche, zum Teil rötlich gefärbte, seröse, wässerige Flüssigkeit, ohne Eiterbeimengung. Im übrigen sind die Wundränder trocken; der obere ist ebener und flacher geworden. Die Wunde hat grau-weißes Aussehen. Gewebsstruktur ist noch deutlich erkennbar. Krusten haben sich keine gebildet. Der untere Wundlappen ist stärker unterminiert, enthält aber weniger Exsudat als am Vortage. Seine Tiefe beträgt etwa 6 cm. Die Schürfungen in der oberen Hälfte der Wunde sind trocken geworden und von weißlich-gelbem Aussehen. Ohne Verkrustung.

Einspritzen von ca. 15 ccm Schieferöl unter die Hautlappen; Betupfen der Schürfwunde mit Schieferöl.

Am übernächsten Tage, am 24. Oktober, also nach viertägiger Behandlung, ist fast keine Schwellung in der unmittelbaren Umgebung der Wunde zu sehen. Dafür aber besteht ein starkes Ödem an der vorderen linken Bauchseite bis zum hinteren Ende des Brustbeines. Die Wunde ist kleiner geworden. Sekret ist in Menge und Beschaffenheit gleich geblieben. Der Wundgrund hat grau-rotes Aussehen; die Struktur ist verschwommen.

Während der nächsten 5 Tage verkleinert sich das sekundäre Stauungsödem zusehends; Sekret verringert sich bedeutend; Granulation setzt ein. Auf der Wundlücke liegen starke, rot- bis dunkelbraune Krusten, unter welchen kein Sekret mehr abfließt. Auch die Taschen- und Lappenbildung hat nachgelassen. Diese enthalten nur mehr wenig schleimiges, seröses Sekret.

Entfernung der Krusten, Ausspritzen und Betupfen mit zirka 10 ccm Schieferöl täglich einmal.

Am 29. Oktober, also nach diesen 5 Tagen, ist die Schwellung vollständig verschwunden. Es haben sich auf der Wunde dicke Krusten festgesetzt. Nach deren Entfernung zeigt die Wundfläche bereits lebhafte Granulation. Taschen und Lappen sind nicht mehr nachweisbar. Zähflüssiges, gelblich gefärbtes, durchschim-

merndes Sekret liegt in geringer Schicht auf dem Wundgrund und fließt in ganz kurzer Strecke aus der Wunde.

Bepinseln der Wunde mit Schieferöl.

Am 30. Oktober, also nach zehntägiger Behandlung, beträgt die Ausdehnung der Wunde in der Länge nur mehr 6 cm, in der Breite 4 cm. Der Sekretausfluß ist fast gar nicht mehr vorhanden. Die Granulation hat im inneren Wundwinkel auch vom Grund aus eingesetzt, so daß die Tiefe hier nur mehr die Hälfte von früher beträgt. Im äußeren Wundwinkel hat sich nach aufwärts und seitwärts das Muskelgewebe insoferne gelockert, als man mit der Sonde ca. 7 cm tief in dieser Richtung eindringen kann. In dieser Muskeltasche ist kein Sekret enthalten. Ausspritzen mit ca. 15 ccm Schieferöl.

In der nächsten Zeit geht die Granulation ohne Zwischenfälle vor sich. Die Wunde trocknet vollständig aus, wird eben und glatt und ist schließlich mit einem dünnen, plattenförmigen, durchsichtigen Schorf bedeckt. Die nach vorwärts liegende Muskeltasche schließt sich. Die Behandlung während dieser Zeit besteht im täglich einmaligen Betupfen mit Schieferöl bis zur gesunden Schorfbildung.

Diese ist am 5. November, also nach 16 Tagen, eingetreten, weshalb von diesem Zeitpunkt ab keine Behandlung mehr erfolgt.

Die Wundheilung vollzieht sich ohne Komplikationen unter dem Schorfe, der im weiteren Verlaufe vollständig austrocknet und sich dann langsam abzuschälen beginnt.

Vom 27. November ab, nach einer Gesamtdauer von 38 Tagen, ist das Tier als geheilt entlassen.

Die Narbenbildung ist sehr gering.

---

§ 3. Alte, nicht vorbehandelte Wunden.

Man muß hier mit infizierten Wunden rechnen. Das Alter sämtlicher im Nachfolgenden näher aufgeführten Fälle beträgt durchschnittlich 10 Stunden bis 4 Tage. Eine Behandlung konnte aus verschiedenen Umständen zuvor nicht durchgeführt werden.

Protokoll 11.

Fuchsstute, 4 Jahre alt, der Ersatz-Abteilung eines Feld-Art.-Regts. — Rißwunde an der Vorderfläche des Köthengelenkes vorne links. Zugang am 12. November 1917. Ursache: Hindernisnehmen.

Das Alter dieser Wunde beträgt ungefähr 10 Stunden. Die Länge der Verletzung 4 cm, die Breite 1—2 cm und die Tiefe bis zu ½ cm. Der untere Wundrand ist stark gelappt, der obere schräg durchtrennt und fest anliegend. Die Wunde klafft. Die Haare in der Umgebung sind verklebt. Auf der Verletzung befindet sich zum Teil schon eingedicktes, gelblich-rotbraun gefärbtes Sekret. Beim Drücken auf den unteren Wundlappen entleert sich eine weiß-gelbe, zähe Flüssigkeit in geringer Menge. Gewebsstruktur ist deutlich zu erkennen. Der ganze Fessel ist geschwollen

und fühlt sich vermehrt warm an. Das Pferd geht lahm. Reinigen mit physiologischer Kochsalzlösung, reichliches Bepinseln mit Schieferöl und täglich einmalige Massage des Fessels mit 10 %iger Schieferölsalbe.

Am nächsten Tage, am 13. November, ist die Wunde mit einem dünnen, gelblich-braun gefärbten Schorf bedeckt, unter welchem der Wundgrund frischfarben durchschimmert. Sekret ist keines mehr zu sehen. Die Schwellung am Fessel ist gewaltig zurückgegangen; der Patient lahmt nicht mehr so stark als tagsvorher. Die Behandlung ist genau dieselbe wie schon angegeben.

In den nächsten 4 Tagen setzt die Granulation mächtig ein und es bildet sich allmählich ein trockener Schorf, unter welchem die Wundheilung vom 17. November ab ohne jegliche Behandlung erfolgt. Bereits nach weiteren 8 Tagen ist vollständige Heilung erzielt und der Patient am 26. November als geheilt abgegeben worden.

Protokoll 12.

Brauner Wallach, 6 Jahre alt, der Ersatz-Abteilung eines Feld-Art.-Regts. — Bißwunde am linken Ohr. Zugang am 6. Dezember 1917. Ursache: Pferdebiß

Das Alter dieser Wunde beträgt über 24 Stunden. Es besteht am äußeren Ohrrand eine etwa 5 cm lange Zusammenhangstrennung der Haut und Muskulatur, teilweise ist dieselbe sogar vollständig, d. h. die Ohrmuschel ist glatt durchgebissen. Auf der Wunde liegen dicke, braun-rote Krusten, unter denen sich gelblicher, rahmartiger Eiter in zähflüssiger Form herausdrücken läßt. Die Borken sind durch dieses Sekret unterminiert. Nach Aufweichen und Entfernen der Krusten, die sich zum Teil von selbst ablösen, zum Teil weggeschnitten werden müssen, erscheint der Wundgrund weißlich-grau verfärbt, gequetscht und zerrissen. Die Wundränder liegen glatt an. Schwellung ist keine vorhanden. Die Wunde wird nun mit warmem Wasser gereinigt und dann mit Schieferöl gut bepinselt.

Bereits am folgenden Tage, am 7. Dezember, ist kein Eiter mehr festzustellen. Das noch vorhandene serumähnliche Wundsekret ist bedeutend weniger geworden. Auch die Krustenbildung hat nachgelassen. Schwellung ist keine aufgetreten. Leichtes Betupfen mit Schieferöl.

Nach weiteren 2 Tagen, am 9. Dezember, ist Bindegewebsneubildung nachweisbar. Sekret ist nicht mehr zu sehen. Die Wunde schließt sich von den Wundrändern her, welche vollkommen trocken erscheinen. Leichtes Betupfen mit wenig Schieferöl.

Am 13. Dezember, also nach Ablauf von 4 Tagen, besitzt die Wunde einen dünnen, durchsichtigen Schorf. Sie ist ganz trocken. Auch in diesem Falle kann ohne irgendwelche Behandlung eine gesunde Heilung unter dem Schorf erzielt werden.

Am 24. Dezember, nach einer Gesamtbehandlungsdauer von 18 Tagen, konnte der Patient als geheilt entlassen werden.

Protokoll 13.

Abbildung 3.

Verwundung beim Jagdhund durch Hängenbleiben in einer Fuchsfalle.

(Zu Protokoll 13.)

Jagdhund, deutscher Kurzhaar, männlich, zirka 3 Jahre alt, aus der chirurgischen Klinik der tierärztlichen Fakultät München. — Muskelwunde am rechten Vorderfuß. Zugang am 11. November 1917. Ursache: Hängenbleiben in einer Fuchsfalle.

Der Patient war ungefähr 4 Tage lang in der Fuchsfalle. Die Untersuchung ergibt folgenden Befund: Die Wunde geht quer über die erste Phalangenreihe nach links. Die Streck- und Beugesehnen sind deutlich sichtbar (Fig. 1a), es besteht nur eine kleine Ernährungsbrücke an der medialen Seite (Fig. 1c). Auch die Knochen liegen frei. An der Pfote sehr starkes Stauungsödem. Es besteht allseits Gangräne. Beim Aufdrücken auf das Ödem entleert sich daraus reichlich Lymphe in Strahlform. (Fig. 1a zeigt die Vorderfläche der verletzten Pfote, Fig. 1b die Rückansicht und Fig. 1c die Seitenansicht derselben.) Die Behandlung bestand am Anfange in Sublimatwickel, Bespülungen mit ca. 50° heißem Wasser. Zeitweise war die Behandlung auch eine offene. Die Schwellung wurde jeweils massiert.

Vom 15. November ab wird zum erstenmale Schieferöl angewendet und zwar wird ein mit Schieferöl getränkter Tampon auf die Wunde gelegt und darüber ein trockener Verband angelegt (Fig. 2).

Ohne besondere Veränderungen wird dieser Verband am 17., 20. und 23. November gewechselt.

Bei der Nachschau am 23. November, also nach achttägiger Behandlung mit Schieferöl, ist ein gewaltiger Rückgang des Stauungsödemes zu verzeichnen. Die Lymphe ist auch ganz bedeutend zurückgegangen und entleert sich nicht mehr in Strahlform. Die Granulation hat bereits die innere Phalangenreihe überdeckt; die Wundränder schließen sich von der medialen Seite her zusammen. Keine Gangräne. Nekrotisches Sehnengewebe ist völlig abgestoßen (Fig. 3).

Nach wiederholtem Verbandwechsel wird die Wunde vom 26. November ab offen weiterbehandelt und nur täglich mit ganz wenig Schieferöl betupft. Der Heilungsprozeß geht ohne irgend welche Störung vor sich.

Das Tier mußte am 30. November auf Veranlassung des Besitzers getötet werden, da nach seiner Ansicht ein fernerer Gebrauch desselben für jagdliche Zwecke ausgeschlossen erschien.

Protokoll 14.

Dunkelbraune Stute, 14 Jahre alt, der Ersatz-Abteilung eines Feld-Art.-Regts. — Schürfwunden an beiden Hanken. Zugang am 15. November 1917. Ursache: Unbekannt.

Das Alter dieser Wunden ist nicht mehr genau festzustellen, beträgt aber sicherlich über 24 Stunden. Die wunden Stellen haben große Ähnlichkeit mit Dekubitusflächen.

Interessant ist nun gerade dieser Fall, weil dabei die linke Wunde mit Schieferöl, die rechte dagegen mit 10%iger Jodtinktur behandelt worden ist.

Beide Beschädigungen zeigen nahezu die gleiche Beschaffenheit. Ein Unterschied besteht nur in der Größe und Ausdehnung, sowie in der Menge des vorhandenen Sekretes. Schwellung ist nicht da.

Zur Erleichterung der folgenden Ausführungen will ich die mit Schieferöl behandelte Wunde kurz als „Schieferölwunde", die andere als „Jodtinkturwunde" bezeichnen.

Schieferölwunde:

Sie ist etwa handtellergroß und enthält ziemlich viel Sekret, vermischt mit zahlreichen Eiterflocken und einigen Blutfäden.

Jodtinkturwunde:

Etwa fünfmarkstückgroß. Sekret in geringerer Menge, ungefähr die Hälfte, aber von derselben Beschaffenheit.

Die Wunden sind täglich behandelt worden und zwar die erstere durch reichliches Betupfen mit einem mit Schieferöl getränkten Wattebausch, die andere durch Bepinseln mit Jodtinktur.

Nach Ablauf von 5 Tagen, am 20. November, zeigt die Schieferölwunde noch Sekret, das aber allmählich abnimmt. Es bilden sich rot-braune bis gelb-braune Krusten, unter welchen die Heilung ohne weitere Komplikation vor sich geht. Die Austrocknung, gesunde Schorfbildung wird hier bereits innerhalb 14 Tagen erzielt.

Die Jodtinkturwunde war schon am nächsten Tage vollkommen trocken. Sie besitzt eine dicke, plattenförmige Borkenauflage, welche nicht ohne neuerliche Beschädigung entfernt werden kann. Die Wunde wird wieder mit Jodtinktur bepinselt. Auch hier wird die Heilung unter dem Schorf versucht, aber bereits nach weiteren 5 Tagen, am 25. November, sezerniert die Wunde von neuem unter dem Schorf heraus. Die vorhandenen Krusten sind nicht zu entfernen, weshalb sie mit Borsalbe aufgeweicht werden.

Die Schieferölwunde kann ab 25. November, also nach zehn Tagen, als geheilt gelten, während die Jodtinkturwunde, die täglich mit Borsalbe und später mit Wundstreupulver behandelt worden ist, erst vom 29. November, nach Ablauf von 14 Tagen abheilt. Am 1. Dezember ist dieselbe mit einem dünnen Häutchen überdeckt, unter welchem der Heilungsprozeß ebenfalls, nach weiteren 5 Tagen, seinen Abschluß findet.

---

§ 4. Alte, vorbehandelte Wunden.

Es handelt sich hier um Wunden und Verletzungen, welche bereits seit längerer Zeit bestehen und behandelt worden sind. Das Alter derselben beträgt 3—25 Tage. Die bisherige Behandlung hatte keinen Erfolg. Es wird nun ein Versuch mit Schieferöl gemacht. Sämtliche Wunden zeigen bereits Granulation; jedoch hat dieselbe schlechtes Aussehen und wuchert stark auf einzelnen Stellen. Abgestorbenes Bindegewebe ist öfters vorhanden. In zwei Fällen ist starke Eiterung aufgetreten. Durch die ungünstige Lage dieser Verletzungen kann sich Sekret zwischen die einzelnen Muskellagen senken, wodurch die Behandlung sehr erschwert wird. Trotz häufiger und sorgfältiger Ausspülung

mit Wasserstoffsuperoxyd und Anwendung verschiedener Wundmittel hat die Eiterung nicht nachgelassen. Nun wird Schieferöl in die Wunden gespritzt und der Erfolg ist ein überraschender.

Protokoll 15.

Kastanienbraune Stute, 5 Jahre alt, der Ersatz-Abteilung eines Feld-Art.-Regts. — Stoßwunde an der linken Hanke. Zugang am 6. Oktober 1917. Ursache: Niederstürzen auf hartem Boden.

Die Wunde ist bereits neun Tage alt. Die bisherige Behandlung bestand in Desinfektion, Ausspülen mit 3 %iger Wasserstoffsuperoxydlösung und Bepinseln mit 5 %iger Jodtinktur. Vom 15. Oktober, also nach neun Tagen, erfolgt die Behandlung mit Schieferöl für sich und zwar durch Betupfen und Ausspritzen. Der Befund vor der Anwendung des Öles ist folgender: Die Wunde sitzt ungefähr drei Finger breit unter dem linken äußeren Darmbeinwinkel; sie hat die Größe eines Fünfmarkstückes und ist oval. Schwellung in der Umgebung der Verletzung besteht keine, nur die Wundränder sind wulstig verdickt. Die Wunde ist mit sehr viel dickem, gelblich-braunem Gerinnsel bedeckt, unter welchem sich zähflüssiger Eiter, vermischt mit einigen Blutfäden, befindet. Dieser fließt nach unten zu in beträchtlicher Menge aus der Wunde, ist aber teils noch dickflüssig, teils schon verkrustet. Der Wundgrund ist ebenfalls mit jenem dicken, gelblichen Eiter bedeckt, nach dessen Entfernung die Wundfläche uneben und von weißlichgelber Farbe erscheint. Der analwärts liegende Wundrand ist fest mit der Unterlage verwachsen, der ventral liegende ist durch Sekret ausgehöhlt und gelappt. Diese Trennung von Cutis und Subcutis erstreckt sich etwa 5—6 cm nach vorwärts und abwärts, eine Tasche bildend. In dieser Tasche befindet sich ziemlich viel zähflüssiger Eiter. Auf der Wundfläche ist bereits leichte Granulation zu erkennen. Die Behandlung besteht in reichlichem Betupfen mit einem in Schieferöl getauchten Wattebausch und Ausspritzen der Taschen mit dem Öle.

Am anderen Tage, am 16. Oktober, ist von eiterigem Sekret nichts mehr zu sehen. Taschenbildung besteht noch, aber sie ist kleiner geworden und enthält serumähnliches, gelbes, klares Sekret. Die Wundränder haben sich enger zusammengezogen. Behandlung wie am Vortage.

Am 17. Oktober, nach zweitägiger Behandlung mit Schieferöl, ist die Wunde vollkommen trocken. Am Ausgang der Tasche in den eigentlichen Wundgrund hat sich eine Kruste von gelblichbräunlicher Farbe gebildet. Auf dem Wundgrund hat die Granulation stark eingesetzt und verleiht demselben grobkörnige Beschaffenheit. Es ist bereits wieder eine Annäherung der Wundränder festzustellen. Auch die Tasche ist kleiner geworden; sie enthält kein Sekret mehr. Behandlung wie bisher.

Am 20. Oktober, nach im ganzen 14 tägiger Behandlung, ist die Bindegewebszubildung beendet. Die Wundfläche ist glatt und glänzend und mit einer sehr dünnen Krustenschicht bedeckt. Die Wundränder sind flach und fest anliegend und enger zusammengezogen. Von Taschenbildung ist nichts mehr zu sehen.

In den nächsten 3 Wochen erfolgt vollständige Heilung unter dem Schorf und am 10. November, nach einer Behandlungsdauer mit Schieferöl von 26 Tagen, konnte der Patient als geheilt entlassen werden.

Eine Behandlung mit Schieferöl hatte schon seit 2. November nicht mehr stattgefunden.

Protokoll 16.

Dunkelbrauner Wallach, 6 Jahre alt, der Ersatz-Abteilung eines Feld-Art.-Regts. — Schlagwunde in der Beugefläche des Sprunggelenkes links. Zugang am 12. Oktober 1917. Ursache: Pferdeschlag.

Das Alter dieser Wunde beträgt 4 Tage. Die seitherige Behandlung hatte keinen Erfolg und bestand im Ausspülen mit 3 %-igerWasserstoffsuperoxydlösung und Anwendung von 10 %iger Jodtinktur. Eiteriger Sekretausfluß blieb immer in gleicher Menge bestehen.

Vom 16. Oktober wird die Wunde mit Schieferöl behandelt. Der Befund ist folgender: Die Wunde ist ungefähr zehnpfennigstückgroß und befindet sich am unteren Rande der Beugefläche des linken Sprunggelenkes. Sie ist sehr tief und geht bis auf den Mittelfußknochen, ohne daß die Beinhaut desselben verletzt ist. Die Wundränder sind geschwollen, kraterförmig aufgeworfen, unregelmäßig und uneben. Die Wundlücke ist mit serös-schleimigem, zum Teil eiterigem, rötlichem Sekret ausgefüllt. Die tiefer liegenden Gewebsteile erscheinen dunkelrot verfärbt und uneben. Nach dem Fessel zu haben sich zwischen den einzelnen Muskellagen subfasciale Hohlräume gebildet, welche mit Eiter ausgefüllt sind. Sekretausfluß findet keiner statt. Schwellung besteht am ganzen Mittelfuß, bis zum Fessel. Die Behandlung erfolgt durch Ausspritzen mit ca. 15 ccm Schieferöl und im Betupfen mit demselben.

Bereits nach zwei Behandlungstagen, am 18. Oktober, ist die Wunde trocken und der Wundgrund erscheint dunkelrosa glänzend und von frischem, gesundem Aussehen. Die Schwellung der Wundränder ist merklich zurückgegangen, so daß eine Hervorwölbung über die Umgebung kaum noch wahrzunehmen ist. Die Taschenbildung ist ohne Veränderung.

Am nächstfolgenden Tag, am 19. Oktober, ist die Wundöffnung mit einem dunkelbraun gefärbten, teils eingedickten, teils noch zähschleimigen Sekret in geringer Menge nahezu geschlossen. Nach Aufweichen und Entfernen der Krusten ist auf der Wundfläche etwas Eiter zu sehen. Der Wundgrund, von gelblich-grauer Farbe, ist eben. Auch die Schwellung am Schienbein hat bedeutend abgenommen. Behandlung wie bisher.

In den nächsten 5 Tagen setzt nun die Granulation mächtig ein. Es ist kein Sekret mehr vorhanden und auch die Taschen gegen den Fessel zu sind verschwunden. Bereits am 25. Oktober ist die Wunde trocken, eben und glatt. Sie ist mit einem dünnen Schorf bedeckt. Während weiterer 8 Tage geht die Wundheilung unter dem Schorfe vor sich, so daß eine Behandlung nicht mehr nötig ist. Am Fessel besteht nur mehr eine kleine chronische Verdickung.

Vom 7. November ab, nach einer Gesamtbehandlungsdauer von 22 Tagen, während welcher Zeit ausschließlich Schieferöl benützt wurde, gilt die Wunde als geheilt. Die Nachschau nach einigen Wochen läßt keine Narbe mehr erkennen.

Protokoll 17.

Dunkelbraune Stute, 5 Jahre alt, der Ersatz-Abteilung eines Feld-Art.-Regts. — Streifwunde an der inneren Fläche des Fesselgelenks. Zugang am 14. September 1917. Ursache: Anschlagen mit dem rechten Eisen.

Die Wunde ist ca. 4 Wochen alt. Die bisherige Behandlung bestand in abwechslungsweiser Anwendung von 10 %iger Jodtinktur, Pyoktannin und Höllenstein (letzterer wegen zu starker Granulation). Auch Zinksalbe wurde versucht. Die Verletzung ist immer unter einem Schutzverbande behandelt worden.

Vom 13. Oktober ab wird Schieferöl in Form einer 20 %igen Salbe angewandt und der Befund vor der erstmaligen Anwendung dieses Versuchsmittels lautet: Die Verletzung besitzt die Größe eines Dreimarkstückes. Sie zeigt starke Übergranulation, so daß sie ihre Umgebung um ½—1 cm überragt. Sie hat grau-gelbe Farbe und ist zum Teil mit abgestorbenen Bindegewebsfasern bedeckt. Auf der Wundfläche liegt gelblich-grauer Eiter von fauligem Geruch in geringer Menge. Schwellung besteht im Bereiche des ganzen Fessels.

Das Tier hatte sich während der Besichtigung beim Vorführen die Wunde aufgerissen, weshalb diese sehr stark blutet. Nach etwa 20 Minuten hört die Blutung von selbst auf. Die Wunde wird mit physiologischer Kochsalzlösung gereinigt, die nekrotischen Gewebsteile entfernt und dann ein Verband mit 20 %iger Schieferölsalbe angelegt.

Dieser Verband bleibt nun 5 Tage liegen. Bei der Abnahme desselben am 18. Oktober ist derselbe feucht und darauf liegt eiteriges Sekret. Die Wundfläche selbst ist weiß-gelblich verfärbt und mit einigen Blutfäden durchzogen. Auf ihr liegt in geringer Menge zähflüssiges, schmutzig-gelbes, eiteriges Sekret. Auf der Wundfläche ist starke Übergranulation zu sehen, teilweise Gewebsnekrose und leichte Verätzung.

Auf Grund dieses Befundes wird weiterhin ein 10 %iger Schieferölsalbenverband verwendet.

Nach weiteren 4 Tagen, am 22. Oktober, wird der Verband erneuert. Die Wunde zeigt noch das bereits früher näher geschilderte Sekret jedoch ist dasselbe bedeutend zurückgegangen. Seine Konsistenz ist serumähnlicher geworden und enthält nur mehr vereinzelt eiterige Flocken. Der Wundgrund hat rosafarbenes und gesundes Aussehen, er ist feinkörnig. Die ganze Wunde ist flacher geworden.

In den nächsten 14 Tagen, nach wiederholtem Verbandwechsel am 26. und 30. Oktober, 4. und 7. November, verschwindet das Sekret ganz. Die Wunde erscheint glatt und glänzend und ist ungefähr um die Hälfte gegen früher kleiner geworden. Am 7. November beginnt die Wunde bereits von den Wundrändern aus zu verheilen und ist mit einem dünnen, durchsichtigen Häutchen überzogen. Von diesem Tage an wird nur mehr ein trockener Verband ohne Schieferölsalbe als Schutz angelegt.

Der Wundheilungsprozeß vollzieht sich in den nächsten zehn Tagen so, daß das Tier am 17. November als vollständig geheilt entlassen werden kann. Die ganze Behandlung mit Schieferölsalbe hatte demnach 35 Tage in Anspruch genommen.

Ergebnis aus § 2, § 3 und § 4.

(Protokoll 7—17.)

Die soeben geschilderten Krankheitsfälle beweisen die Brauchbarkeit des Versuchsmittels ohne Einschränkung. Alle in diesen Abschnitten behandelten Wunden heilten durch die Anwendung von Schieferöl fast ausnahmslos per primam. Die sekretionsbeschränkende Wirkung des Schieferöles trat besonders hier deutlich zutage. Wundsekret wurde in ganz geringem Maße beobachtet. Bei eiterigen Wunden ging die Eiterung in kürzester Zeit zurück und hörte ganz auf. Einen ausschlaggebenden Beweis liefern hiezu besonders die in § 4 „Alte, vorbehandelte Wunden" aufgeführten Versuche. Die Verwendung des Schieferöles bei Sekretsenkungen, bei Hohlräumen zwischen einzelnen Muskellagen hat ergeben, daß es in diesen Fällen gute Dienste leistet. Sämtliche derart beschaffene Wunden heilten durch Einspritzen von Schieferöl in kurzer Zeit ab. Wundschwellungen, primärer oder sekundärer Natur, sind unter der Einwirkung von Schieferöl baldigst resorbiert worden. Außerordentlich günstig beeinflußt das Schieferöl die Bildung eines gesunden, trockenen Krustenbelages. Fast in allen Fällen ging der Wundheilungsprozeß ohne irgendwelche Komplikationen und ohne weitere Anwendung von Schieferöl unter dem Schorf glatt vor sich.

III. Besondere Anwendung in der Ekzemtherapie.

Die Erfahrungen, welche bei der Behandlung dieser katarrhalischen Hautentzündung gemacht worden sind, lauten günstig. Sie erstrecken sich allgemein auf Ekzeme überhaupt, dann im besonderen aber auf die lokalisierten Hautentzündungen an der Beugefläche des Fessels bei Mauke und auf sogenannte chirurgische Ekzeme, wie letztere sowohl von ausfließendem Wundsekret bei größeren Wunden, als auch durch die Behandlungsmethoden derselben entstehen.

Die Wirkung des Schieferöles ist in nachstehend angeführten Protokollen eingehend geschildert.

Protokoll 18.

Deutscher Schäferhund, stockhaarig, männlich, 3 Jahre alt. Aus der Praxis. — Rückenekzem (Ekzema madidans). Zugang am 18. Oktober 1917. Ursache: Unbekannt.

Von der Kruppe bis fast zum Widerrist sind ungefähr fünf bis sechs nässende Flächen von etwa Erbsen- bis Zehnpfennigstückgröße vorhanden. Es besteht starker Juckreiz und das Tier ist infolgedessen sehr unruhig. Die erkrankten Hautteile sind durch Scheuern des Hundes blutig; das Blut liegt in Krustenform auf. Auf den Wundflächen liegt ferner zum Teil seröses, gelblich-rötliches Sekret, zum Teil ist geringe Eiterung feststellbar. Die Umgebung ist entzündet und hyperämische Schwellung im Bereiche der erkrankten Hautpartieen vorhanden. Die Haare sind gelichtet, teilweise an den erkrankten Stellen ausgefallen, teilweise durch oben erwähntes Sekret stark miteinander verklebt und stehen aufrecht. Die Behandlung besteht in täglich zwei- bis dreimaligem Bepinseln der erkrankten Hautpartieen und deren Umgebung mit reichlich Schieferöl. Verhindern des Reibens durch Einbinden.

Nach zwei Tagen, am 20. Oktober, sind die Wunden trocken und mit einem dünnen, braun-roten Krustenbelag versehen. Der Juckreiz hat gewaltig nachgelassen. Behandlung wie früher.

Am 25. Oktober, also nach Ablauf von weiteren 5 Tagen, wird der Patient wieder vorgeführt. Krustenbildung noch vorhanden. Nach dem Entfernen einzelner Schorfe liegt auf den Wundflächen vereinzelt noch geringes Sekret, aber ohne Eiterbeimengung. Juckreiz besteht nicht mehr. Die Wunden sind glatt und eben und zeigen gesunde Granulation. Neuerkrankte Stellen sind nicht aufgetreten. Leichtes Bepinseln mit Schieferöl.

Am 28. Oktober, nach 3 Tagen, erscheint die erkrankte Hautpartie vollkommen trocken und die Borken beginnen sich abzuschälen. Die Oberfläche ist durch Abschieferung schuppig. Die darunter sichtbar werdende Wundfläche ist trocken, rosa-rot verfärbt, glasig glänzend und eben. Eine Schwellung besteht nicht mehr. Von diesem Tage an wird Schieferöl nicht mehr benützt.

Als nach 5 Tagen, d. i. am 2. November, der Hund mir wieder vorgeführt worden ist, konnte ich denselben als geheilt entlassen.

Protokoll 19.

Deutscher Schäferhund, männlich, ca. 4 Jahre alt, aus der chirurgischen Klinik der tierärztlichen Fakultät München. — Traumatisches Rückenekzem. Zugang am 4. Dezember 1917. Ursache: Unbekannt.

Am Rücken des Tieres sieht man ungefähr 4—5 etwa fünfmarkstückgroße rundliche, aufgescheuerte Stellen. Sie sind kahl, ein Teil der Haare ist bereits ausgegangen. Die Cutis liegt frei. Auf den wundgescheuerten Flächen ist schleimig-eiteriges Sekret in geringer Menge sichtbar. Es besteht ein lokales Ödem der Haut in der Umgebung der erkrankten Partieen. Ferner ist sehr starker Juckreiz vorhanden.

Bei der Behandlung wird der Hund abgeschert und dann 10 %ige Schieferölsalbe aufgestrichen.

Am nächstfolgenden Tage, am 5. Dezember, lautet der Befund: Einen Teil der Salbe hat das Tier abgeschleckt. Die er-

krankten Hautstellen sind zum Teil trocken und mit einer feinen, durchsichtigen Kruste bedeckt, oder sie nässen etwas. Die leichte ödematöse Schwellung der Haut ist vollständig zurückgegangen. Gleiche Behandlung wie am Vortage.

Nach weiteren zwei Tagen sind zwei oberflächliche Stellen vollständig abgeheilt, die übrigen sind mit einem dünnen durchsichtigen Schorf überdeckt. Es erfolgt keine Behandlung mehr.

Am 21. Dezember beginnen sich auch hier die Krusten abzulösen, so daß der Patient am 22. Dezember, nach einer Behandlungsdauer von 17 Tagen, als geheilt abgegeben werden kann.

Protokoll 20.

Hellkastanienbraune Stute, 6 Jahre alt, der Ersatz-Abteilung eines Feld-Art.-Regts. — Chronisches, nässendes Ekzem am Zehenteil der Krone hinten rechts. Zugang am 6. August 1917. Ursache: Schmutz und Feuchtigkeit.

Das Alter dieses Ekzemes beträgt über zwei Monate. Die seitherige Behandlung bestand in der Anwendung verschiedener Adstringentien, sowie von Jodtinktur, Pyoktannin, Borsalbe und zwar teils offen, teils unter Verband. Eine Heilung konnte damit nicht erzielt werden. Ab 13. Oktober wird zum erstenmale Schieferöl angewandt in Form einer 20 %igen Salbe. Der Befund vor der Behandlung ist folgender: Die Haare in der Umgebung des Zehenteiles der Krone sind stark miteinander verklebt, teilweise ausgefallen. Die erkrankte Stelle ist mit schmierigem, schmutzigem, dunkelbraun gefärbtem Eiter in dünner Schicht belegt. Nach Entfernung desselben ist die Haut gerötet und geschwollen. Es besteht eine Zusammenhangstrennung zwischen Fleischkrone und Hornwand. Dieser Riß hat weiß-gelbe Farbe und darauf ist ebenfalls Sekret von oben erwähnter Beschaffenheit aufgelagert. Abgestorbenes Bindegewebe ist in kleinen Partieen nachzuweisen. Juckreiz ist vorhanden. Es besteht Schwellung an der ganzen Krone; die Haut ist verdickt, rauh und schuppt sich teilweise fortwährend ab.

Behandlung: Abscheren, Reinigen mit warmem Wasser und Anlegen eines 20 %igen Schieferölsalbenverbandes.

Der Verband bleibt 3 Tage liegen. Beim Verbandwechsel am 16. Oktober ist die Entzündung der Haut nicht mehr zu sehen; auch die Sekretbildung hat nachgelassen. Der Riß ist nur mehr wenig nässend, hat weißlich-graue Farbe, zeigt aber abgestorbenes Bindegewebe und leichte Verätzung. Sonst sind keine Veränderungen wahrzunehmen. Auf Grund dieses Befundes wird in der Folgezeit ein Verband mit 10 %iger Schieferölsalbe verwendet.

Bei der Abnahme des Verbandes nach 3 Tagen, also am 19. Oktober, ist fast gar kein Sekret mehr zu sehen. Ab und zu liegen kleine, dünne, rot-braune Schuppen auf, unter welchen gesunde Haut liegt. Sie sind leicht zu entfernen. Der Spalt zwischen Krone und Hornwand zeigt lebhafte, normale Granulation. Die Schwellung der Haut in unmittelbarer Umgebung der Erkrankung ist ganz zurückgegangen; jedoch ist eine chronische Verdickung der Krone geblieben. Behandlung wie schon angegeben.

Nach 4 Tagen, am 23. Oktober, wird der Verband erneuert. Die Haut ist vollständig trocken. Der Riß zwischen Krone und Hornwand ist mit Granulationsgewebe vollständig ausgefüllt und

nunmehr glatt und glänzend. Die Verletzung wird deshalb durch leichtes Betupfen mit Schieferöl allein offen weiter behandelt.

In den folgenden 8 Tagen schreitet der Heilungsprozeß weiter, so daß ab 1. November kein Schieferöl mehr gebraucht wird.

Nach 29tägiger Behandlung mit Schieferölsalbe bezw. Schieferöl konnte das Pferd am 11. November als geheilt zum Dienst entlassen werden.

Protokoll 21.

Dunkelbrauner Wallach, 7 Jahre alt, der Ersatz-Abteilung eines Feld-Art.-Regts. — Nässendes Ekzem an der inneren Fläche des linken Hinterfußes. Zugang am 18. November 1917. Ursache: Unbekannt.

Vom Huf bis über die Hälfte des linken Unterschenkels zeigt das Pferd zahlreiche, verschieden große, unregelmäßige, haarlose Stellen, von denen einzelne keine oberflächliche Koriumschicht mehr besitzen. Wo die Epithelschicht fehlt, sezernieren die Flächen leicht und sondern eine serumähnliche, durch Blutaustritt rötlich gefärbte Flüssigkeit in mäßiger Menge ab. Es besteht geringer Haarausfall, aber nirgends eine Schwellung. Es ist sehr starker Juckreiz vorhanden. Tierische und pflanzliche Parasiten konnten nicht nachgewiesen werden. Die Behandlung bestand im Einpinseln mit Schieferöl.

Nach drei Tagen, am 21. November, sind die wunden Stellen mit einer Kruste bedeckt, welche rot-braune Farbe und dünne Beschaffenheit aufweist. Die früher nässenden Flächen sind vollkommen trocken. Juckreiz ist keiner mehr festzustellen; das Pferd steht ruhig im Stande, ohne sich zu scheuern und zu kratzen.

Von diesem Tage ab hat keine Behandlung mehr stattgefunden. In der folgenden Zeit sieht man keine wesentlichen Veränderungen, höchstens, daß nun auch die Schorfe austrocknen und sich abzuschälen beginnen.

Am 29. November hat sich das Tier über Nacht die fast abgeheilten Stellen von neuem aufgerissen. Da zu dieser Zeit kein Schieferöl zur Verfügung stand, wurde das Ekzem mit Jodtinktur behandelt.

Protokoll 22.

Sommerrapp, Stute, 6 Jahre alt, der Ersatz-Abteilung eines Feld-Art.-Regts. — Mauke an beiden Hintergliedmaßen. Zugang am 20. Oktober 1917. Ursache: Unreine und feuchte Streu.

In der rechten Ballengrube sieht man einen zirka fünfmarkstückgroßen, geröteten, leicht geschwollenen, mit eingetrockneter, etwa 3 mm hoher Krustenschicht bedeckten Fleck. Die Haare sind verklebt, zum Teil ausgefallen.

Nach Entfernung der Borken bemerkt man in der Haut Risse und Schrunden, welche mit gelblich-bräunlichem Sekret in geringer Menge ausgefüllt sind. Es besteht Schwellung im Bereiche der ganzen Beugefläche des Fessels. Links dieselben Erscheinungen, aber beträchtlich geringer sowohl in Quantität, als auch in Qualität. Die Größe beträgt hier ungefähr die eines Markstückes.

Die Behandlung besteht in Ausscheren, vorsichtigem Entfernen der Krusten und Reinigen mit physiologischer Kochsalzlösung. Rechts wird ein 20 %iger Schieferölsalbenverband angelegt, links wird die Mauke durch Betupfen mit reinem Schieferöl behandelt. Der Verband bleibt 2 Tage liegen.

Am 22. Oktober kommt der Patient wieder zum Verband. Die Haut beiderseits ist noch leicht entzündlich gerötet; jedoch ist keine frische Sekretion sichtbar. Die Wunden rechts sind vollkommen trocken und leicht mit dünnen Krusten bedeckt. Die Schrunden sind flacher geworden, ebenso auch die Schwellung. Rechts 20 %iger Schieferölsalbenverband, links keine Behandlung.

Nach weiteren 3 Tagen ist links die Mauke fast vollkommen geheilt. Rechts ist keine Rötung der Haut mehr festzustellen, nur geringe Borkenbildung. Offene Behandlung rechts durch Betupfen mit Schieferöl.

Am 29. Oktober, nach 4 Tagen, ist eine Verschlechterung beiderseits eingetreten. Nicht nur, daß neuerkrankte Hautpartieen hinzugekommen sind, auch die bereits vorhandenen kranken Stellen zeigen erneute Sekretion, bedeutend vermehrte Krustenbildung und hyperämische Schwellung. Nun wird beiderseits ein Verband mit 10 %iger Schieferölsalbe angelegt; derselbe bleibt 4 Tage lang liegen.

Beim Wechsel desselben erscheint beiderseits keine neue, flüssige Ausschwitzung mehr. Es liegen dünne, rot-braune bis gelblich-braune Borken darauf. Nach Entfernung derselben liegt ganz wenig Sekret in den noch vorhandenen Gewebsspalten. Die Schrunden sind nicht mehr deutlich wahrnehmbar. Schwellung besteht keine mehr.

Der Verband bleibt nun ca. 10 Tage liegen. Nach dessen Abnahme sind die Mauken trocken. Schorfbildung ist noch vorhanden; darunter verläuft die Heilung ohne Störung. Keine Schwellung. Zur Erweichung der Borken wird nun beiderseits ein Zinksalbenverband angelegt. Nach wiederholtem Erneuern desselben am 19. und 22. November sind die Borken erweicht und fallen ab.

Vom 22. November ab offene Behandlung durch Aufstreichen von etwas Zinksalbe.

Am 24. November, nach einer Behandlungsdauer von 35 Tagen, wird das Pferd als geheilt entlassen und zum Dienst verwendet.

Protokoll 23.

Kastanienbrauner Wallach, 8 Jahre alt, der Ersatz-Abteilung eines Feld-Art.-Regts. — Brandmauke am linken Vorderfuß. Zugang am 9. Dezember 1917. Ursache: Unbekannt.

In der Fesselbeuge des linken Vorderfußes sind in den Beugefurchen zwei tiefe Risse zu sehen. Die Wunde in der oberen Falte ist ungefähr 3 cm lang und ½—1 cm breit. Die Wundränder sind gelappt, zum Teil besteht bereits Gewebsnekrose. Auf der Wunde liegt viel schmieriges, eiteriges Sekret von unangenehmem, fauligem Geruche. Die Wunde ist verhältnismäßig tief (ca. ½—1 cm) und der Wundgrund hat unebenes, zerrissenes Aussehen. Die weiter unten liegende Wunde ist mehr flach, hat aber auch zerrissenes Aussehen; die Wundränder sind eben und glatt. Auch hier ist eiteriges Sekret in geringer Menge aufliegend. Durch die

Ausschwitzungen sind in der Umgebung der Wunde die Haare verklebt und zum Teil ausgefallen, zum Teil sind diese leicht auszuziehen. Schwellung besteht im Bereiche der Wunden nur in geringem Maße.

Ausscheren, Reinigen, Verband mit 10 %iger Schieferölsalbe.

Nach 2 Tagen, am 11. November, liegt auf der Wunde sehr wenig Sekret von gelblich-roter Farbe und schleimiger Konsistenz. Die Wunde schaut frisch rosa aus; die Schwellung ist fast verschwunden. Die untere Wunde zeigt bereits Granulation, so daß sie nahezu eben ist und die Gewebsstruktur verschwommen aussieht. 10 %iger Schieferölsalbenverband.

Der Verband bleibt ca. 5 Tage liegen. Während dieser Zeit granuliert die Wunde vollkommen aus und wird trocken. Auch die Schwellung geht zusehends zurück.

Gegen Ende des Monats ist Heilung vollständig erzielt und der Patient als geheilt entlassen.

Protokoll 24.

Dunkelbrauner Wallach, 9 Jahre alt, der Ersatz-Abteilung eines Feld-Art.-Regts. — Mauke am rechten Hinterfuß. Zugang am 21. November 1917. Ursache: Unreinlichkeit.

Die Erkrankung bestand sicherlich schon mehrere Tage. Eine Behandlung ist nicht erfolgt.

Der Befund am Vorführungstage lautet: Beim Aufheben der rechten hinteren Extremität sieht man am äußeren Teil der Fesselbeuge zahlreiche harte, braun-gelb bis rot-gelb verfärbte Krusten und verklebte Haare. Stellenweise sind haarlose Flecken vorhanden. Die Haare sind locker und lassen sich leicht ausziehen. Nach Aufweichen der Krusten und Wegschneiden der Haare kommt ein schmieriges, eiteriges, grau-gelbes Sekret zum Vorschein, das übel riecht. Unter diesem ist in ungefähr Handtellergröße die Haut stark entzündlich gerötet und hyperämisch geschwollen und gespannt. Diese Spannung kommt auch im Gang des Pferdes zum Ausdruck. Die Haut zeigt mehrere verschieden tiefe Risse, die dasselbe vorhin beschriebene Sekret ausfüllt. Haarausfall besteht in ansehnlicher Ausdehnung.

Die erkrankte Hautpartie wird mit physiologischer Kochsalzlösung gereinigt und dann ein 10 %iger Schieferölsalbenverband angelegt. Dieser Verband bleibt 2 Tage liegen.

Beim Verbandwechsel am 23. November ist lediglich ein Rückgang in der Schwellung und im Sekret zu verzeichnen. Auch der Gang des Tieres beim Vorführen ist leichter. Neuerdings 10 %iger Schieferölsalbenverband.

Nach weiteren 3 Tagen, am 26. November, erscheint nach Abnahme des Verbandes die erkrankte Fläche fast trocken. Schwellung ist keine zu sehen. Kleinere Risse in der Haut sind ganz verschwunden, größere Schrunden bereits mit frischem Granulationsgewebe ausgefüllt. Sekret ist stellenweise in Form eines serumähnlichen Belages feststellbar. Eiterung ist keine mehr vorhanden. 10 %iger Schieferölsalbenverband.

Am 2. Dezember, also nach 6 Tagen, ist der erkrankte Teil vollständig trocken. Bei sämtlichen Schrunden ist die Granulation abgeschlossen. Der Verband wird von nun an weggelassen und

die Partie offen durch leichtes Bepinseln mit Schieferöl für sich weiter behandelt.

Nach weiteren 4 Tagen, am 6. Dezember, konnte das Pferd als geheilt entlassen werden.

Ergebnis aus Kapitel III „Ekzeme".

(Protokoll 18—24.)

Wie aus den in diesem Kapitel aufgeführten Protokollen ersichtlich ist, konnten auch hier bei chirurgischen Ekzemen gute Erfahrungen mit Schieferöl gemacht werden. Vor allem ist bei der Anwendung von Schieferöl eine schnelle Abnahme des Juckreizes zu verzeichnen. Dieser Umstand trägt natürlich viel zur weiteren Behandlung und zu einem glatten Heilungsverlauf bei und verursacht eine bedeutend abgekürzte Behandlungsdauer. Der Heilungsvorgang bei aufgescheuerten Hautpartien hielt sich in demselben Rahmen, wie dieser schon bei Wunden angegeben worden ist: Abnahme des Sekretes, Rückgang der Schwellung und Bildung eines trockenen Schorfes. Gut bewährt hat sich das Schieferöl vor allem bei Mauke, wo in einem Falle ein durch die Erkrankung der Beugefläche des Fessels verursachtes Lahmen bald verschwand.

IV. Besondere Anwendung bei Gurtendrücken, Abszessen und Lahmheiten.

Die in diesem Abschnitt besprochenen Krankheiten sollen lediglich dazu dienen, einen Vergleich zu ziehen zwischen der Wirkung des Schieferöles und der bereits bekannten Wirkung der sonst bei den gleichen Krankheitsfällen gebräuchlichen Arzneimittel.

Protokoll 25.

Braune Stute, 5 Jahre alt, der Ersatz-Abteilung eines Feld-Art.-Regts. — Widerristdruck. Zugang am 12. November 1917. Ursache: Zu festes Gurten.

Der Druck besteht seit längerer Zeit. Ein genaues Alter kann nicht angegeben werden, da das Pferd zu landwirtschaftlichen Zwecken ausgeliehen war und mit dem Druck zurückgeliefert wurde. Es besteht an der höchsten Erhebung des Widerristes eine oberflächliche Hautnekrose. Die abgestorbene Hautpartie läßt sich in Plattenform abheben. Darunter liegt rahmiger, gelb gefärbter Eiter, der sich auch am Rande unter der noch festsitzenden Haut herausdrücken läßt. Nach dem Wegschneiden der abgestorbenen Haut erscheint der Wundgrund hochrot verfärbt. Er

hat ungefähr eine Ausdehnung von 7 cm Länge und 304 cm Breite. Er ist gequetscht und uneben. Der ganze Widerrist ist schmerzhaft geschwollen. Die Behandlung erfolgt durch täglich zweimaliges Bepinseln mit reichlich Schieferöl.

Bereits am nächsten Tage, am 13. November, ist die Wunde nahezu trocken und enthält keinen Eiter mehr. Die Farbe des Wundgrundes ist heller geworden. Schwellung des Widerristes ist gleich geblieben, doch hat seine Schmerzhaftigkeit nachgelassen. Die Behandlung bleibt gleich.

Nach weiteren 2 Tagen, am 15. November, überdeckt die ganze Wundfläche eine dünne, durchsichtige Kruste, unter welcher der Wundgrund rosafarben durchschimmert. Der Widerrist ist nicht mehr schmerzhaft und auch die Schwellung desselben hat bedeutend nachgelassen. Nach vorsichtigem Entfernen der Kruste liegt auf dem Wundgrund ganz wenig klares, serumähnliches Sekret. Von diesem Tage an wird Schieferöl täglich einmal in geringer Menge auf die Wunde gepinselt.

Am 20. November, nach Ablauf von 5 Tagen, ist die Wunde vollkommen trocken. Die Wundränder zeigen einen blaß-rosaroten Saum und nähern sich konzentrisch gegen den Mittelpunkt. Die Ausdehnung des Druckes beträgt nur mehr die Hälfte von früher. Da die Wunde mit einem dünnen, durchsichtigen Schorf bedeckt ist, wird kein Schieferöl mehr angewandt.

Der Heilungsprozeß vollzieht sich unter dem Schorfe in den folgenden Tagen derart, daß der Gurtendruck vom 30. November ab, nach einer Behandlungsdauer von 18 Tagen, als geheilt betrachtet werden kann und das Pferd somit entlassen wird.

Protokoll 26.

Deutscher Schäferhund, männlich, 6 Jahre alt. Aus der Praxis. — Vereiterung und Abszedierung der rechten Ohrspeicheldrüse. Zugang am 9. November 1917. Ursache: Unbekannt.

Bei der erstmaligen Besichtigung kann folgendes festgestellt werden: Es besteht in der rechten Ohrspeicheldrüsengegend eine zirka kinderfaustgroße, vermehrt warme, teigige Schwellung, die sich bereits auf Backe und Unterkiefer ausdehnt. Sie ist zum Teil fluktuierend, zum Teil bleiben Fingereindrücke zurück. Das Tier zeigt sehr schlechte Futter- und Getränkeaufnahme und ist apathisch. Die Körpertemperatur beträgt 39,2 ° Celsius; Puls und Atmung sind normal. Als Behandlung werden gut warme Kamillenumschläge in zweistündigem Wechsel angeordnet.

Am 12. November, nach 3 Tagen, wird der Patient wieder vorgeführt. Die Schwellung hat an Größe und Ausdehnung zugenommen, so daß die ganze rechte Kopfseite davon ergriffen ist. Sie ist weicher geworden. Futter- und Getränkeaufnahme sind schlecht; der Hund versucht einzelne Bissen abzuschlucken, hat aber dabei Beschwerden und scheinbar Schmerzen. Behandlung wie früher.

Am 16. November, nach sechstägiger Behandlung, bricht die Geschwulst auf und zwar an mehreren Stellen zugleich. Die Haare sind stark miteinander verklebt und auf dieser Hautpartie liegt serös-schleimiger Eiter mit Blut vermischt. Nach dem Abscheren der Haare werden 6—8 kleine Fistelöffnungen unterhalb des rech-

ten Ohres sichtbar. Beim Sondieren dieser Fistelgänge ist ziemliche Tiefe bis zu 10 cm und Zusammenhang der einzelnen Gänge nachzuweisen. Auch Taschenbildung mit bedeutender Sekretsenkung ist vorhanden. Aus diesen Fistelgängen läßt sich sehr viel rötlich gefärbter zähflüssiger Eiter herausdrücken. Nachdem angenommen werden konnte, daß kein Sekret mehr in den Fistelgängen enthalten ist, wird der erkrankte Hautteil mit warmem Wasser abgewaschen und in die einzelnen Fistelgänge Schieferöl eingespritzt. Nach dem Einspritzen desselben zeigt das Tier an der Stelle starken Juckreiz, der Hund sucht sich mit der rechten Hinterpfote am Kopfe zu kratzen und die Wunden an der Wand zu scheuern. Es wird deshalb ein Schutzverband angelegt.

Nach weiteren 2 Tagen, am 18. November, ist die Schwellung fast vollständig zurückgegangen. Sekret ist nur mehr ganz wenig vorhanden, manche Fistelöffnungen bereits verklebt. Die Haut ist trocken. Der Patient hat normale Körpertemperatur und auch die Futter- und Getränkeaufnahme ist wieder gut. Einspritzen von ca. 5 ccm Schieferöl in die noch offenen Fistelkanäle.

Am 21. November, nach Ablauf von weiteren 3 Tagen, haben sich an den Öffnungen der Fistelgänge dünne, durchsichtige, bräunliche Krusten gebildet. Es sind nun sämtliche Fistelausgänge geschlossen. Sekret ist keines mehr vorhanden. Die größte Fistelöffnung hat jedoch noch eine etwa stricknadeldicke Öffnung. Beim Sondieren dieser Fistel kommt man nur mehr etwa 2 cm in die Tiefe. Die Verbindung der einzelnen Fistelkanäle ist nicht mehr feststellbar. Einspritzen von ca. 2 ccm Schieferöl.

Nach 6 Tagen, am 29. November, wird der Patient wieder vorgeführt und an diesem Tage konnte bereits vollständige Heilung festgestellt werden.

Protokoll 27.

Fuchsstute, 5 Jahre alt, der Ersatz-Abteilung eines Feld-Art.-Regts. — Distorsion des Fesselgelenks vorne links. Zugang am 23. Dezember 1917. Ursache: Fehltritt.

Beim Vorführen geht das Pferd schon im Schritt stark lahm. Bei der Untersuchung in der Ruhe belastet das Tier den linken Vorderfuß nicht. Das Fesselgelenk fühlt sich heiß an und ist auf Druck schmerzhaft. Besonders bei der Rotation des Gelenkes in Streckstellung zuckt das Tier gewaltig. Der ganze Fessel ist ziemlich stark geschwollen. Die Behandlung besteht in täglich zweimaliger Massage mit 10 %iger Schieferölsalbe.

Am 25. Dezember, nach 2 Tagen, wird das Pferd wieder vorgeführt. Im Schritt ist von einem Lahmen fast gar nichts mehr zu bemerken, nur im mäßigen Trab gibt das Tier noch nach. Die vermehrte Wärme des Fessels ist verschwunden. Auf Druck und Rotation reagiert das Tier noch, aber bei weitem nicht mehr so stark, wie am Tage des Zuganges. Auch die Schwellung ist ebenfalls ganz zurückgegangen. Der Fessel wird täglich nur mehr einmal mit 10 %iger Schieferölsalbe massiert.

Bei der Nachschau am 29. Dezember, nach Ablauf von weiteren 4 Tagen, geht das Pferd auch im Trab nicht mehr lahm. Durch Druck und Rotation des Fesselgelenkes ist keine Schmerz-

auslösung mehr möglich. Von diesem Tage an wird mit der Behandlung aufgehört und der Patient vorerst noch geschont.

Vom 3. Januar 1918 ab wird das Pferd im Dienst wieder verwendet.

Protokoll 28.

Schwarzbrauner Wallach, 7 Jahre alt, der Ersatz-Abteilung eines Feld-Art.-Regts. — Entzündung der oberen Gleichbeinbänder vorne rechts. Zugang am 15. Dezember 1917. Ursache: Unbekannt.

Der Patient geht vorne rechts sehr stark lahm. Der Schritt ist steif und das Durchtreten im Fesselgelenk unvollständig. In der Ruhe entlastet das Pferd den erkrankten Fuß dadurch, daß derselbe nach auswärts gestellt wird. Beim Zusammendrücken der Sehnen äußert das Tier starken Schmerz. Es besteht eine Schwellung im Bereich der Gleichbeinbänder oberhalb der Beugefläche des Fessels. Behandlung erfolgt durch vollkommene Ruhe und täglich zweimalige Massage mit 10 %iger Schieferölsalbe.

Nach zwei Tagen, am 17. Dezember, hat das Lahmen merklich nachgelassen; jedoch ist Schmerzhaftigkeit der Gleichbeinbänder beim Zusammendrücken noch vorhanden. Auch Schwellung ist noch sichtbar. Behandlung bleibt die gleiche.

Am 23. Dezember, während welcher sechs Tage die erkrankte Sehnenpartie nur mehr täglich einmal massiert wird, geht das Tier kaum merklich lahm; auch ist das Tier auf Druck auf die beiden Gleichbeinbänder nicht mehr so empfindlich wie früher. Schwellung besteht keine mehr.

Bereits am 29. Dezember, nach einer Gesamtbehandlungsdauer von 14 Tagen, geht das Pferd gerade und die Sehnen sind auf Druck nicht mehr empfindlich. Während der nächsten 8 Tage, bis zum 5. Januar 1918, wird der Patient noch geschont, jedoch am Schlusse dieser Zeit wieder allmählich zum Dienste herangezogen.

Ergebnis aus Kapitel IV.

(Protokoll 25—28.)

Die in diesem Abschnitt behandelten Fälle von Gurtendrücken und Abszessen heilten analog der schon bei Wunden näher beschriebenen Art und Weise. Bei schmerzhaften Erkrankungen der Sehnen und Gelenke erweist sich das Schieferöl ebenfalls als brauchbar. Es wirkt schmerzlindernd und auf vorhandene Schwellungen stark resorbierend.

Wenn es sich hier auch um wenig Protokolle handelt, so ist doch gestattet, einen Vergleich zu ziehen mit der Wirkung der bereits bekannten Arzneimittel bei ähnlichen Krankheitsfällen. Ich glaube sagen zu können, daß das Schieferöl als Ersatz für andere hiezu sonst verwendete Arzneimittel in Betracht kommen kann.

D. Zusammenfassung.

Das Schieferöl hat sich im allgemeinen, besonders in der Wund- und Ekzemtherapie sehr gut bewährt, so daß seine Anwendung in dieser Beziehung empfohlen werden kann.

Sämtliche Versuche haben gezeigt, daß hauptsächlich die Menge des verwendeten Schieferöles bei der Behandlung einen großen Einfluß auf die Wundheilung ausübt. Am Anfange der Behandlung soll möglichst viel Öl benützt werden, das heißt das Gewebe ist gut mit dem Arzneimittel zu durchtränken. Dieser Umstand hat sich besonders bei Taschen- und anderen Hohlraumbildungen als sehr vorteilhaft erwiesen. Beginnt einmal Granulation einzusetzen, so ist die Menge des verwendeten Schieferöles zu reduzieren, um schließlich bei gesunder Schorfbildung vollständig ausgeschaltet zu werden. In den allermeisten Fällen konnte durch Anwendung von Schieferöl allein ein glatter Heilungsverlauf ohne irgendwelche Störungen unter dem Schorf erwirkt werden.

Was die Verwendung des Schieferöles für sich, bezw. der Schieferölsalbe betrifft, so richtet sich dieselbe nach den verschiedenen Umständen, je nach Lage und Art der Erkrankung. Fast alle Wunden sind mit Schieferöl für sich behandelt worden, während bei Ekzemen und ganz besonders bei der Massage die Schieferölsalbe sich bewährte.

Die angestellten Versuche mit 10- bezw. 20 %iger Schieferölsalbe haben ergeben, daß die 10 %ige Schieferölsalbe am zweckmäßigsten ist. Bei Anwendung der 20 %igen Schieferölsalbe konnte Übergranulation und sogar leichte Verätzung beobachtet werden. Ist es nicht möglich, den Wundheilungsprozeß genau zu überwachen und zu kontrollieren, so wird eben die Wundheilung durch die erwähnten Punkte verzögert und gestört.

In den folgenden Abschnitten sind nun die gemachten Erfahrungen eingehend besprochen.

Die Wirkung des Schieferöles bei Operationswunden ist auf den Heilungsverlauf am Anfange nicht günstig. Es verzögert die Granulation. Jedoch ist bei dieser Art von Wunden eine sekretionsbeschränkende Wirkung des Versuchsmittels festgestellt, sowie die Resorptionsfähigkeit bewiesen worden. Eine Ausnahme bilden die Kastrationswunden, bei welchen nach Anwendung von Schieferöl zum Teil sehr starke Sekretion auftrat. Doch

konnte auch hier ein Vorzug des Schieferöles festgestellt werden, nämlich der, daß eine Verklebung der Samenstränge mit der Umgebung nicht stattfindet. Dieser Umstand ist insoferne von Wichtigkeit, als ein bedeutender Abfluß des entstehenden Sekretes ermöglicht wird. Ein Fall bei den Operationswunden hat gezeigt, daß Schieferöl die Bildung von Hornzellen ungünstig beeinflußt, ja sogar teilweise zerstört und vollkommen hemmt.

Bei allen anderen Arten von Wunden hat sich nun das Schieferöl durchgehend gut bewährt. Die gemachten Erfahrungen lassen sich kurz in folgenden Punkten niederlegen:

1. Durch die Behandlung mit Schieferöl heilten alle Wunden fast ausnahmslos per primam.

2. Bei der Behandlung zeigte sich eine starke sekretionsbeschränkende Wirkung des Schieferöles.

3. Ist einmal Eiterung aufgetreten, so geht diese in kürzester Zeit zurück, was sich ganz besonders bei veralteten Wunden am besten ersehen läßt.

4. Schwellungen werden durch das Schieferöl günstig beeinflußt, insoferne als bereits vorhandene Ödeme baldigst resorbiert werden und eine primäre Wundschwellung bei sofort behandelten Wunden fast niemals aufgetreten ist.

5. Besonders als brauchbar erwiesen hat sich das Schieferöl bei alten, eiterigen Wunden, die schon vorbehandelt worden waren und zwar vornehmlich da, wo es sich um tiefsitzende Eiterherde und Hohlräume zwischen den einzelnen Muskellagen handelte. Diese heilten nach paarmaligem Einspritzen von Schieferöl in auffallend kurzer Zeit glatt ab.

6. In fast sämtlichen Fällen ist durch das Schieferöl auf der Wundfläche eine äußerst günstige Schorfbildung erzielt worden. Der Heilungsprozeß vollzog sich dabei am Schlusse zu immer unter dem Schorf, ohne daß eine weitere Behandlung nötig gewesen ist.

In der Ekzemtherapie konnten mit dem Schieferöl ebenfalls gute Erfahrungen gemacht werden. Allerdings handelt es sich hier um chirurgische Ekzeme, d. h. um Hauterkrankungen, welche nicht parasitärer Natur sind. Die Hauptbedeutung des Schieferöles in der Ekzemtherapie liegt darin, daß bereits nach kürzester Zeit, meistens schon nach wenigen Stunden, der Juckreiz nachläßt. Dadurch ist

selbstverständlich ein guter und kürzerer Heilungsverlauf gewährleistet. Abgescheuerte Hautpartieen heilen analog der bei Wunden angegebenen Weise. Es gelten auch hier die Wirkungen des Schieferöles, wie sie bei den verschiedenen Wunden, ausschließlich der Operationswunden, schon näher ausgeführt sind.

Was das letzte Kapitel betrifft, die Anwendung bei Gurtendrücken, Abszessen und Lahmheiten, so hat sich dabei herausgestellt, daß das Schieferöl für die sonst bei diesen Krankheiten gebräuchlichen und in der Wirkung bereits bekannten Arzneimittel als Ersatz in Betracht kommen kann. Die Anwendung des Versuchsmittels bei Gurtendrücken brachte dieselben Erfahrungen wie bei Wunden. Bei Abszessen wirkt es auf dieselbe Weise, wie bei alten, vorbehandelten Wunden angegeben ist. Auch die Dauer der Behandlung ist durchschnittlich dieselbe. Eine Ausnahme bildet nur der eine Fall eines Hundes mit Parotis-Abszeß, wo schon in sehr kurzer Zeit die Eiterung aufhörte und die Fistelkanäle ohne irgend welche Komplikationen verheilten. Interessant ist in diesem Falle, daß der Hund unmittelbar nach dem Ausspritzen mit Schieferöl starken Juckreiz zeigte und sich überall scheuern und reiben wollte. Derselbe ließ aber nach ungefähr 10 Minuten von selbst nach.

Die Verwendung des Schieferöles bei schmerzhaften Erkrankungen der Sehnen und Gelenke hat ergeben, daß das Öl schmerzlindernd wirkt und daß auch hier vorhandene Schwellungen baldigst resorbiert werden.

Zum Schlusse sei noch ein Hauptvorzug des Schieferöles für alle in Betracht kommenden Anwendungsarten erwähnt: Das Öl ist ein ausgezeichnetes Schutzmittel gegen Fliegen; dieselben meiden die mit Schieferöl behandelten Wunden vollständig, ja selbst in größerer Umgebung. Ohne Zweifel übt dieser Umstand großen Einfluß auf den Wundheilungsprozeß, besonders während der Sommermonate, aus.

Zum Schlusse dieser Arbeit bleibt mir die angenehme Pflicht, allen Herren zu danken, welche mich in entgegenkommender Weise in der Sache unterstützten. Vor allem schulde ich großen Dank Herrn Geheimen Hofrat Professor Dr. med. et phil. Joseph Brandl für seine Liebenswürdigkeit, mich auf das Mittel aufmerksam zu machen und mich bei Ausführung dieser Abhandlung durch Rat und Tat zu unterstützen, ebenso Herrn Professor Dr. med. vet.

Joseph Mayr für die erteilten Ratschläge und für die gütige Überlassung zahlreicher Patienten aus der chirurgischen Klinik der tierärztlichen Fakultät der Universität München. Großer Dank gebührt auch Herrn Oberstabsveterinär Schwarz, Abteilungsveterinär der Ersatz-Abteilung Kgl. 7. Feld-Artillerie-Regiments, für das freundliche Entgegenkommen durch Zuweisung einer großen Anzahl von Dienstpferden der Ersatz-Abteilung zu Versuchszwecken.

Lebenslauf.

Ich, Joseph Karmann, wurde geboren am 10. November 1891 zu München als Sohn des damaligen Hoflakaies Joseph Karmann und seiner Ehefrau Philomena Karmann, geb. Moosrainer. Nachdem ich 5 Jahre lang die Volksschule in München besuchte, kam ich im Jahre 1903 an die Kgl. Luitpold-Kreisoberrealschule in München und erlangte an dieser Anstalt im Jahre 1911 mein Reifezeugnis. Im Wintersemester 1911/12 immatrikulierte ich mich an der damaligen tierärztlichen Hochschule zu München als Veterinärmediziner und besuchte dieselbe 7 Semester lang. Im Sommersemester 1915 legte ich an der nun der Kgl. Universität angegliederten tierärztlichen Fakultät meine tierärztliche Fachprüfung ab. Beim Ausbruch des Krieges meldete ich mich im August 1914 als Kriegsfreiwilliger bei der Ersatzabteilung des Kgl. 7. Feld-Artillerie-Regiments „Prinzregent Luitpold“ in München, bei welcher ich am 31. Dezember 1914 zum Feldunterveterinär ernannt wurde. Am 1. Oktober 1915 wurde ich zum Veterinär der Reserve befördert. Seit Februar 1915 bin ich mit Elisabeth Karmann, geb. Erbshäuser, Kgl. Hoflieferantenstochter aus München, verheiratet.

München, den 15. Januar 1918.

Joseph Karmann.